

Stephan vom Dahl, Ludger Wilhelm Poll\*, Nicole Brill,  
Sarah Brett und Dieter Häussinger  
Klinik für Gastroenterologie, Hepatologie und Infektiologie,  
\*Institut f. Diagnostische Radiologie, Universitätsklinikum,  
Heinrich-Heine-Universität, Moorenstraße 5, D-40225 Düsseldorf



Verantwortlicher Autor:

Prof. Dr. med. S. vom Dahl

Klinik für Gastroenterologie, Hepatologie und Infektiologie, Universitätsklinikum  
Heinrich-Heine-Universität, Moorenstraße 5, D-40225 Düsseldorf

Telefon: 0211-811-8764, Fax: 0211-811-9359, E-Mail: dahlv@uni-duesseldorf.de

# Morbus Gaucher - Medikamentöse Therapie einer seltenen Stoffwechselerkrankung

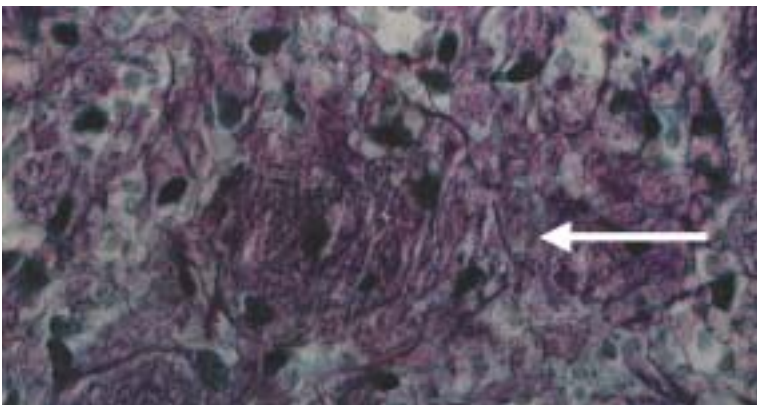


EIN REFERAT  
AUS DER  
PHARMAZEUTISCHEN  
WISSENSCHAFT

## Definition und Pathophysiologie

Der M. Gaucher ist eine lysosomale Speicherkrankheit, die durch eine genetisch bedingte Störung im Abbau der Lipidsubstanz Glucocerebroside verursacht wird. Nach der Erstbeschreibung von charakteristischen Speicherzellen (17) vor über 100 Jahren, sog. Gaucher-Zellen in der Milz eines Patienten (Abb. 1), wurde 1934 entdeckt, dass es sich bei der akkumulierten Substanz um Glucocerebroside handelt. Chemisch handelt es sich um einen Ester des Alkohols Sphingosin mit Fettsäuren und Glucose. Ursache der

Akkumulation von Glucocerebroside ist ein autosomal-rezessiv vererbter genetischer Defekt auf dem langen Arm des Chromosoms 1, der zu einer Verminderung der Glucocerebrosidease-Aktivität führt. Dieses Enzym sorgt für den Abbau von Glucocerebroside zu Glucose und Ceramid. Aufgrund des Mangels an Glucocerebrosidease wird Glucocerebroside, das überwiegend aus den Zellmembranen von Zellen des blutbildenden Systems stammt, von Makrophagen (Fresszellen) intrazellulär gespeichert. Es kommt zu einer Aktivierung der Makrophagen mit Bildung von Entzündungsmediatoren, d.h. Zytokinen (3, 23, 27), und Destruktion der Organe, die Makrophagen in hohen Mengen speichern, also Knochenmark, Milz, Leber und Lunge (Abb. 2). Der M. Gaucher ist eine monogenetische Erkrankung und pathophysiologisch gut charakterisiert (2, 8, 9, 18). Inzwischen sind mehr als 150 Mutationen bekannt. Die N370S-Mutation ist sehr häufig und in der homozygoten Form in der Regel mit einem milderen bis asymptomatischen Verlauf assoziiert. Eine neurologische Manifestation der Erkrankung ist fast immer mit der L444P-Mutation assoziiert.

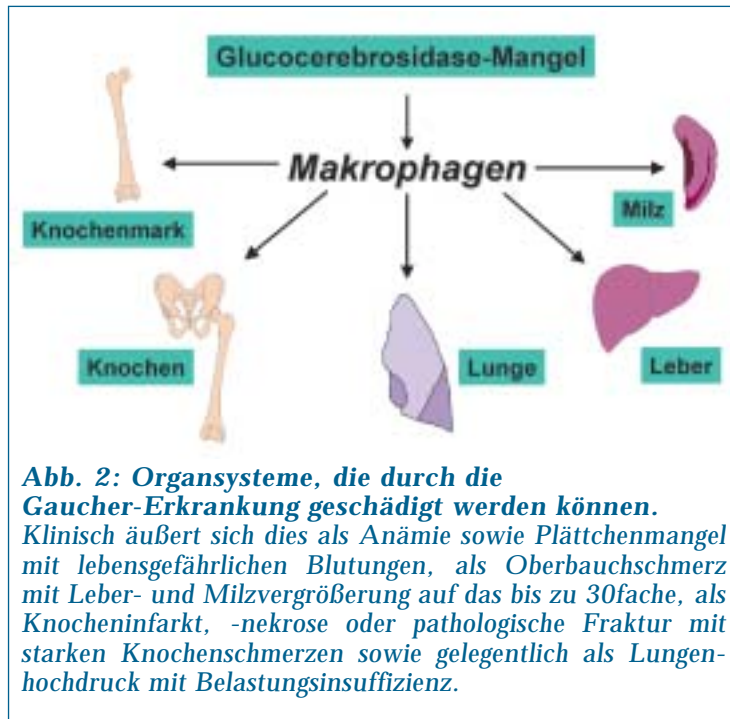
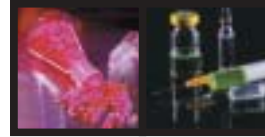


**Abbildung 1: Gaucher-Zellen**

Diese in typischer Weise ballonierten Makrophagen kennzeichnen die Gaucher-Erkrankung, die auf einem Mangel an Glucosylceramidase beruht und zu einer intrazellulären Akkumulation von Glucosylceramid führt. Diese Zellen können in allen Organen, v.a. im Knochenmark, in der Leber, der Milz, der Lunge und im Glaskörper des Auges vorkommen.

## Epidemiologie

Der M. Gaucher ist die häufigste lysosomale Speicherkrankheit. Die Häufigkeit der Erkrankung liegt bei ca. 1-2/100.000 in West-Europa. In bestimmten Populationen kommt der M. Gaucher vermehrt vor, so bei Ashkenazy-Juden (1:1.000), in bestimmten Teilen Schwedens (Norrbotten) sowie einigen arabischen Ländern. In Deutschland sind derzeit ca. 250-300 Patienten mit dieser Erkrankung bekannt, d.h. wesentlich weniger, als aufgrund der Häufigkeitsver-



**Abb. 2: Organsysteme, die durch die Gaucher-Erkrankung geschädigt werden können.**  
*Klinisch äußert sich dies als Anämie sowie Plättchenmangel mit lebensgefährlichen Blutungen, als Oberbauchschmerz mit Leber- und Milzvergrößerung auf das bis zu 30fache, als Knocheninfarkt, -nekrose oder pathologische Fraktur mit starken Knochenschmerzen sowie gelegentlich als Lungenhochdruck mit Belastungsinsuffizienz.*

teilung zu erwarten wäre. Dies liegt daran, dass der M. Gaucher bei mildem Verlauf klinisch oft Jahrzehnte unerkannt bleiben kann und Fehldiagnosen wie M. Perthes, rheumatoide Arthritis, Osteoporose oder hämolytische Anämie gestellt werden. Die Patienten durchlaufen in der Regel viele verschiedene Stationen, bevor die Diagnose definitiv gesichert werden kann. Vom Zeitpunkt der ersten Beschwerden bis zur Diagnose vergehen oft 7-14 Jahre (7, 10, 28).

**Formen**

Es werden beim M. Gaucher zwei Verlaufsformen unterschieden: die nicht-neuronopathische oder auch viszerale Form (Typ 1) sowie die neuronopathischen Verlaufsformen (Typ 2 und 3). Das Verhältnis der rein viszeralen, nicht-neuronopathischen Verlaufsformen zu den neuronopathischen Formen beträgt ca. 10:1. Bei den neuronopathischen Verlaufsformen wird die im Säuglingsalter auftretende akute, in kurzer Zeit letale, von der chronisch-neuronopathischen Form, die i. d. R. in der Kindheit beginnt und etwas langsamer voranschreitet, abgegrenzt. Die neurologischen Verlaufsformen sind mit einer schlechten Prognose assoziiert, da die Manifestationen im Nervensystem durch die Therapie kaum beeinflusst werden können.

**Verlauf**

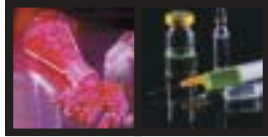
Unbehandelt nimmt die Erkrankung bei fast allen Patienten einen fortschreitenden, chronischen Verlauf. Je früher die Erkrankung manifest wird, desto schwerer ist die Ausprägung und desto rascher der Verlauf. Deshalb muss nach Diagnosesicherung unmittelbar mit der Therapie begonnen werden. Gaucher-Patienten sind vital durch Blutungskomplikationen und Milzrupturen gefährdet, da die Milz bis auf das 50fache der Norm vergrößert sein kann. In der Vergangenheit sind viele Patienten an den Folgen der Milzentfernung (Blutungen, Infektionen) gestorben. Der M. Gaucher ist eine fakultative Präkanzerose. Es treten gehäuft Erkrankungen des blutbildenden Systems, Lymphome und Leukämien, sowie Tumorerkrankungen der Leber auf (13, 26, 40). Die wesentliche Einschränkung der Lebensqualität bei der Gaucher-Erkrankung resultiert aus der fortschreitenden Zerstörung des Knochens, die zur weitestgehenden Immobilisation (Gehhilfen, Rollstuhl, Bettlägerigkeit) und Analgetika-Abhängigkeit führen kann. Die rein viszerale Verlaufsform des M. Gaucher hat behandelt eine normale Lebenserwartung. Die neurologischen Verlaufsformen, vor allem bei Kindern, haben eine schlechte Prognose. Kinder mit Typ II versterben in der Regel früh.

**Klinik**

Erstmanifestation bei erwachsenen Gaucher-Patienten ist oft die Symptomkombination aus allgemeiner Abgeschlagenheit, leichter Ermüdbarkeit und Knochenbeschwerden. Es leuchtet ein, dass diese Kombination von Symptomen nicht sehr spezifisch ist. Im Gegenteil, oft sind die Beschwerden so uncharakteristisch, dass der Verdacht auf Simulation („Drückeberger“) besteht, zumal die abklärenden Untersuchungen (Ultraschall, Blutuntersuchungen, konventionelle Skelettaufnahmen) oft vordergründig ohne wegweisenden pathologischen Befund bleiben. Die Adynamie (Kraftlosigkeit) muss aufgrund der jahrelangen Adaptation gezielt anamnestisch differenziert werden und wird von den Patienten oft nicht objektiv eingeschätzt. Meist ist eine deutlich erhöhte Zahl und Länge der täglichen Ruhepausen sowie eine erhebliche Einschränkung von beruflichen, familiären und sozialen Aktivitäten vorhanden. Viele Patienten arbeiten tagsüber normal, um den Rest des Tages dann im Bett zu verbringen. Die Ursache dieser Kraftlosigkeit ist nicht geklärt, sie beruht nicht allein auf der begleitenden Anämie, also dem Mangel an Hämoglobin.

Der Knochenbefall ist beim Morbus Gaucher ein großes Problem und die Lebensqualität der Patienten mit nicht-neuronopathischer Verlaufsform des M. Gaucher wird maßgeblich durch die Knochen- und Gelenkveränderungen beeinträchtigt (33-36, 38, 39). Die Knochenbeschwerden umfassen ein Spektrum von meist tief im Schafsbereich lokalisierten dumpfen Knochenschmerzen der unteren Extremitäten, Gelenkschmerzen und Knochenkrisen (fiebrhafte Knochenbeschwerden mit schwerem Krankheitsgefühl) bis hin zum Auftreten von pathologischen Frakturen. Knochenschmerzen gehören zu den am häufigsten spontan geäußerten Beschwerden. Die Ermittlung des Analgetikabedarfs dient der weiteren Objektivierung.

EIN REFERAT  
 AUS DER  
 PHARMAZEUTISCHEN  
 WISSENSCHAFT



FORTSETZUNG VON SEITE 169

**Folgende weitere Symptome werden ebenfalls beim M. Gaucher angetroffen:**

- Infektneigung (mit häufigen Krankschreibungen)
- Blutungsneigung (Zahnfleischbluten, Nasenbluten, starke Monatsblutungen, Nachblutungen nach harmlosen Eingriffen)
- Oberbauchbeschwerden (Druck-, Völlegefühl, Schmerzen beim Bücken)
- Atemnot bei Belastung
- Störungen der Augen (Visusminderung, Schielen, Fremdkörpergefühl)
- Gedeihstörungen bei Kindern
- Häufige Zahnbehandlungen
- Hautveränderungen
- Kopfschmerzen

Im Gegensatz zu Erwachsenen stehen bei Kindern Oberbauchbeschwerden im Vordergrund. Knochenschmerzen und Gedeihstörungen werden ebenfalls häufig beobachtet.

In der Anamnese spielt die gezielte Erfragung der am häufigsten betroffenen Organsysteme (Knochen, Leber, Milz, Blut) eine wichtige Rolle. Oft haben in der Kindheit Behandlungen des Skelettsystems stattgefunden, z. B. wegen eines M. Perthes oder aseptischer Knochennekrosen. Ein großer Teil der Gaucher-Patienten ist splenektomiert, d. h. die Milz wurde in der Vergangenheit operativ entfernt. Die Erstellung eines Stammbaums ist wichtig, um weitere betroffene Familienmitglieder rechtzeitig zu identifizieren.

Die klinische Untersuchung zeigt oft eine ausgeprägte Vergrößerung von Leber und Milz. Die Milz kann den gesamten Oberbauch ausfüllen (Abb. 3). Typischerweise zeigt die Haut flächenhafte oder punktförmige Einblutungen.

**Befunde und Diagnostik**

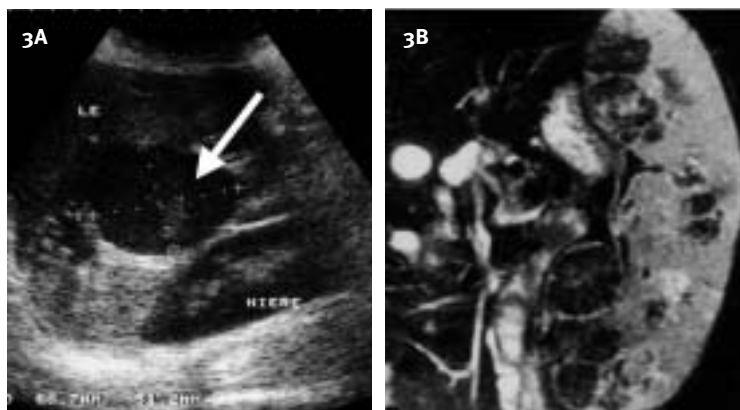
Neben der Erhebung der Anamnese und der körperlichen Untersuchung sind folgende diagnostische Verfahren obligat:

- Laboruntersuchungen, inkl. klinischer Chemie mit Bestimmung von Ferritin, nicht-tartrathemmer saurer Phosphatase sowie ACE (angiotensin converting enzyme) und Chitotriosidase, Glucocerebrosidase-Messung sowie molekulargenetischer Analyse.
- Ultraschalluntersuchung des Oberbauchs.
- Röntgenaufnahme des Beckens und der unteren Oberschenkel.
- Magnetresonanztomographie der Wirbelsäule und der Beine.
- Herzultraschall (Echokardiographie).

Die laborchemische Analyse zeigt oft eine ausgeprägte Blutarmut (Anämie); ein Mangel an Blutplättchen (Thrombozytopenie) ist fast bei allen Patienten vorhanden. Typischerweise sind bei Patienten mit M. Gaucher die lysosomalen Verlaufsp Parameter im Blutplasma erhöht, d. h. saure Phosphatase, ACE und Ferritin. Die Diagnose kann durch die in der Knochenmarkuntersuchung nachzuweisenden Gaucher-Zellen (Abb. 1) nur vermutet werden. Zur Sicherung der Diagnose ist die Untersuchung von EDTA- oder Heparin-Blut erforderlich. Aus diesem Material erfolgt die direkte Messung der  $\beta$ -Glucocerebrosidase in Leukozyten, bei Mangel an weißen Blutkörperchen auch aus kultivierten Fibroblasten, die mittels Hautbiopsie gewonnen werden. Die Glucocerebrosidase-Messung erlaubt einen sicheren Nachweis von homozygoten Mutationsträgern des Glucocerebrosidase-Gens. Bei typischem klinischen Bild und eindeutig erniedrigter Glucocerebrosidase-Aktivität in Leukozyten ist die Diagnose des M. Gaucher gesichert, so dass histologische Untersuchungen von Knochen, Leber oder Milz zur Sicherung der Diagnose nicht erforderlich sind.

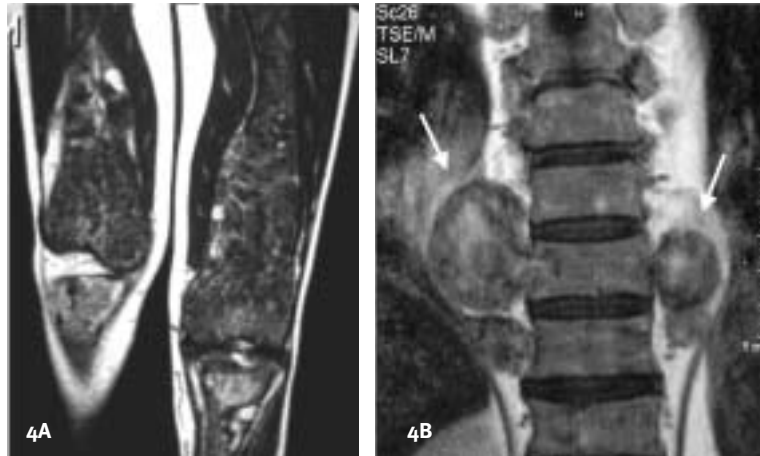
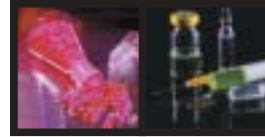
Da die Diagnose des Morbus Gaucher mit erheblichen Konsequenzen und einer teuren Therapie verbunden ist, soll der Befund einer verminderten Glucocerebrosidase-Aktivität in Leukozyten möglichst durch den Nachweis des Gendefekts ergänzt werden (15). Eine Besonderheit der Erkrankung besteht darin, dass im Blutplasma eine erhöhte Aktivität der Chitotriosidase nachweisbar ist. Dieses Enzym wird normalerweise nur von Insekten zur Spaltung des Chitinpanzers gebildet und ist charakteristischerweise bei M. Gaucher-Patienten und bei anderen lysosomalen Speicherkrankheiten, hier aber viel weniger ausgeprägt, erhöht (19, 24, 37, 43). Die Chitotriosidaseaktivität im Plasma kann zur Titrierung der Therapie und zur Erkennung von Rezidiven eingesetzt werden (46). Sie kann nur in Speziallabors bestimmt werden.

Wichtigste apparative Diagnostik beim M. Gaucher ist die Magnetresonanztomographie des Skeletts. Während die konventionellen Röntgenaufnahmen oft keine oder nur leicht pathologische Befunde aufweisen, zeigt die Magnetresonanztomographie eindrucksvoll die Verdrängung des normalen Fettmarks durch Gaucher-Zellen (Abb. 4). An Stelle des hellen Fettmarks ist dunkles Gaucher-Knochenmark zu sehen, der Knochen wird von innen durch die Aktivierung der Fresszellen allmählich angedeutet und zerstört (Abb. 7). Es kommt zu Schmerzen, oft mit Fieber („Knochenkrisen“) und pathologischen Frakturen. Steht der Knochen unter hohem Druck, kann sich das zähe Gaucher-Knochenmark tumorartig nach außen vorwölben, man spricht vom Gaucher-Zell-Pseudotumor (Abb. 4). Diese Pseudotumoren können an allen Stellen des



**Abbildung 3: Ultraschalluntersuchung (A) und Magnetresonanztomographie (B) des Abdomens bei M. Gaucher. So genannter Pseudo-Gauchertumor neben der Leber (A, weißer Pfeil) sowie Riesenmilz mit knotenförmigen Infiltraten durch die Gaucher-Erkrankung (B).**





**Abbildung 4: MR-Aufnahme des Oberschenkelknochens und des Kniegelenks sowie der Wirbelsäule bei M. Gaucher.**

*Vollständige Destruktion des Knochens durch die Gaucher-Erkrankung mit Erlenmeyer-Deformität des Oberschenkelknochens (A) sowie Pseudo-Gaucherzelltumor der Wirbelsäule (B, Pfeile).*

Körpers, z. B. an der Leber, im Auge oder der Wirbelsäule, vorkommen (31, 32), vgl. hierzu auch Abb. 3.

Die Gaucher-Erkrankung kann durch die Entwicklung eines Lungenhochdrucks oder einer Leberzirrhose kompliziert werden. Diese Manifestationen sind aber in Europa nicht sehr häufig. Die Befunde bei neurologischen Verlaufsformen umfassen Augensymptome sowie Störungen der Motorik und die Entwicklung eines charakteristischen Krampfleidens.

### Therapieziele

Die Therapie des M. Gaucher hat folgende Ziele:

- Normalisierung der geistigen und körperlichen Entwicklung.
- Wiederherstellung von Leistungsfähigkeit und Mobilität.
- Verhindern einer Invalidisierung.
- Verhinderung von Knochenkomplikationen.
- Besserung extraabdomineller Organmanifestationen (z.B. Lunge, Auge).
- Schmerzfreiheit.
- Rückgang der Vergrößerung von Leber und Milz.
- Normalisierung des Blutbilds und Vermeidung von Blutungen.

### Therapieformen

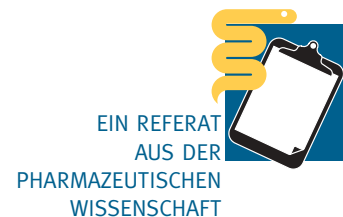Pathophysiologisch stehen zwei unterschiedliche Therapieprinzipien zur Verfügung: die **Enzymersatztherapie** und die **Substratreduktionstherapie** (Abb. 5). Im Falle der Enzymersatztherapie wird das fehlende Enzym, nämlich chemisch modifizierte  $\beta$ -Glucocerebrosidase, in regelmäßigen Abständen substituiert, der Insulintherapie des D. mellitus ähnlich. Aufgrund der lan-

gen Halbwertszeit des Enzyms reichen hierbei intravenöse Infusionen alle 2 Wochen aus. Das Enzym  $\beta$ -Glucocerebrosidase wurde 1977 aus menschlicher Plazenta isoliert. Für die effektive Aufnahme des gereinigten Enzyms in Makrophagen ist eine biochemische Modifikation mit Freilegung von Mannoseresten erforderlich. Nach Abspaltung von Kohlenhydrat-Seitenketten wird das Enzym in die Speicherzellen (Makrophagen) aufgenommen und führt dort zum Abbau der Glucocerebroside (16). Der Nachweis der klinischen Wirksamkeit gelang erstmals 1991 im Rahmen einer klinischen Studie mit zwölf Patienten (4). Damit konnte zum ersten Mal eine lysosomale Speicherkrankheit durch eine Enzymersatztherapie spezifisch behandelt werden. Später wurde das aus Plazenta gewonnene Enzym Alglucerase durch das gentechnisch hergestellte rekombinante Enzym, Imiglucerase,

ersetzt. Die Enzymersatztherapie ist heute die Standardtherapie für die nicht-neuronopathische und die chronisch neuronopathische Verlaufsform des M. Gaucher (1, 5, 6, 10, 14, 21, 22, 25, 29, 34, 38, 44, 46, 47). Sie führt zu einer allmählichen Verbesserung von Anämie und Thrombozytopenie (Abb. 6), zur Wiederherstellung des normalen Knochenmarks (Abb. 7) sowie zum Abbau der Gaucher-Zell-Infiltrate, z. B. im Glaskörper des Auges (Abb. 8, (45)). Klinisch kommt es zu einer deutlichen Verbesserung der Leistungsfähigkeit, einer Verminderung der Knochen-schmerzen und Verhinderung weiterer Komplikationen seitens des Knochens sowie einem Rückgang der Oberbauchbeschwerden und der Blutungskomplikationen. Die wesentlichen Charakteristika der Enzymersatztherapie sind in Tab. 1 aufgelistet. Die Wirksamkeit der

FORTSETZUNG AUF SEITE 172

Tabelle 1: Charakteristika der Enzymersatztherapie	
Generischer Name	Imiglucerase
Handelsname	Cerezyme®
Applikation	Intravenös
Dosierung	15–60 U/kg alle 2 Wochen
Infusionsdauer	1–2 Stunden
Interaktionen	keine bekannt
Gravidität	Therapie kann weitergeführt werden
Kontrazeption	Nicht erforderlich
Unerwünschte Wirkungen	Gewichtszunahme (ca. 75 %): ca. 4 kg im Mittel über 4 Jahre (Düsseldorfer Daten), Juckreiz, Rötung des Gesichts, Urtikari/Angioödem, Engegefühl im Brustraum, Atemwegsbeschwerden, Zyanose, Hypotonie, anaphylaktoide Reaktionen, Tachykardie (alle <1%), Entwicklung von Antikörpern: ca. 15%, ohne Toleranzentwicklung
Originalpublikationen, die die Wirksamkeit belegen	N > 200
Langzeit-Compliance	> 90%
Kosten pro Jahr, 30 U/kg, 70 kg (Rote Liste)	ca. 275 000 Euro



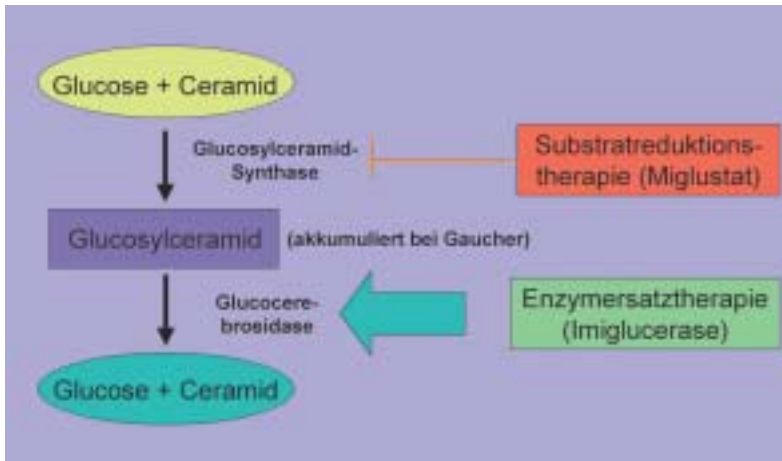
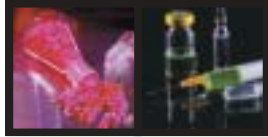


Abbildung 5: Prinzip von Enzymersatz- und Substratreduktionstherapie

FORTSETZUNG VON SEITE 171

Therapie ist in mehr als 200 Originalarbeiten belegt. Ein anderer therapeutischer Ansatz zur Behandlung des M. Gaucher geht von der Überlegung aus, die Synthese der Speichersubstanz, Glucocerebroside, durch Inhibitoren partiell zu hemmen (Substratreduktion). Es sind zwei Substanz-Klassen bekannt, die in der Lage sind, das Enzym Glykosyltransferase, welches den ersten Schritt der Glykosphingolipid-Synthese katalysiert, zu hemmen: PDMP (1-Phenyl-2-Decanoylamino-3-Morpholino-1-Propanol) und N-alkylierte Imino-Zucker-Analoga (z.B. N-Butyl-Deoxygluconojirimycin und N-Butyl-Deoxygalaktonojirimycin). Nur die Substanz N-Butyl-Deoxygluconojirimycin, auch als N-butyl-Deoxynojirimycin, OGT 918, oder mit dem generischen Namen als Miglustat bezeichnet, fand Eingang in klinische Studien (12, 20). Ein Vorteil gegenüber der intravenösen Enzymersatztherapie ist, dass dieses Medikament oral gegeben werden kann. Aufgrund der schwächeren Wirksamkeit und der erheblichen Nebenwirkungen kann Miglustat bisher nur bei Patienten gegeben werden, für die eine Enzymersatztherapie nicht in Frage kommt. Kinder und Patienten mit neurologischen Manifestationen der Gaucher-

Erkrankung sind bisher nicht mit der oralen Therapie behandelt worden. Die wichtigsten Daten zur Therapie mittels Substratreduktion sind in Tab. 2 wiedergegeben. Da bei Verwendung von Miglustat durch Hemmung von Disaccharidasen des Dünndarms initial fast immer Durchfälle auftreten, wird eine einschleichende Dosierung empfohlen.

Beide Therapieformen sind mit erheblichen Kosten verbunden. Die Therapiekosten für einen 70 kg schweren Patienten, der eine Enzymersatztherapie bekommt, belaufen sich auf bis zu 600.000 Euro pro Jahr in der 1–2-jährigen Initialphase, bevor auf die Erhaltungstherapie übergegangen werden kann, die nur noch die Hälfte oder ein Drittel der Kosten der Induktionsphase aufweist, aber prinzipiell lebenslang erfolgen muss. Die Einstellung und Überwachung der Therapie muss daher in spezialisierten Zentren erfolgen. Erstaunlicherweise besteht im Gegensatz zu den Niederlanden in Deutschland selbst bei dieser kostenintensiven Therapieform keine gesetzliche Struktur, entsprechende Zentren obligat vor Aufnahme der Therapie und während der Therapie regelmäßig zu konsultieren. Viele Patienten werden daher gar nicht oder nach Aufnahme der Therapie jahrelang in falscher Dosierung behandelt.

Begleitende Therapie

Bis 1991 beschränkte sich die Therapie des M. Gaucher lediglich auf symptomatische Maßnahmen. Vereinzelt wurde in früheren Jahren bei besonders schwer betroffenen Patienten eine Leber- oder Kno-

EIN REFERAT  
AUS DER  
PHARMAZEUTISCHEN  
WISSENSCHAFT

Tabelle 2: Charakteristika der Substratreduktionstherapie

Generischer Name	Miglustat
Handelsname	Zavesca®
Applikation	Oral
Dosierung	3 x 100 mg
Interaktionen	keine bekannt, wenig Daten
Gravidität	Kontraindikation
Schwangerschaft und Stillzeit	Kontraindikation
Kontrazeption	Sowohl für Männer als auch für Frauen empfohlen; keine Langzeit-Daten vorhanden
Unerwünschte Wirkungen	Durchfälle (80 – 90 %, reversibel); Gewichtsverlust (60 %, bis 10 % des Körpergewichts, reversibel); Tremor (ca. 30 %); Periphere Neuropathie; Gedächtnisstörungen (fraglich)
Originalpublikationen, die die Wirksamkeit belegen	N = 2
Compliance	30 – 50 % Abbrecher nach 1 Jahr (meist wegen Diarrhöen)
Kosten pro Jahr, (Rote Liste)	ca. 98 000 Euro

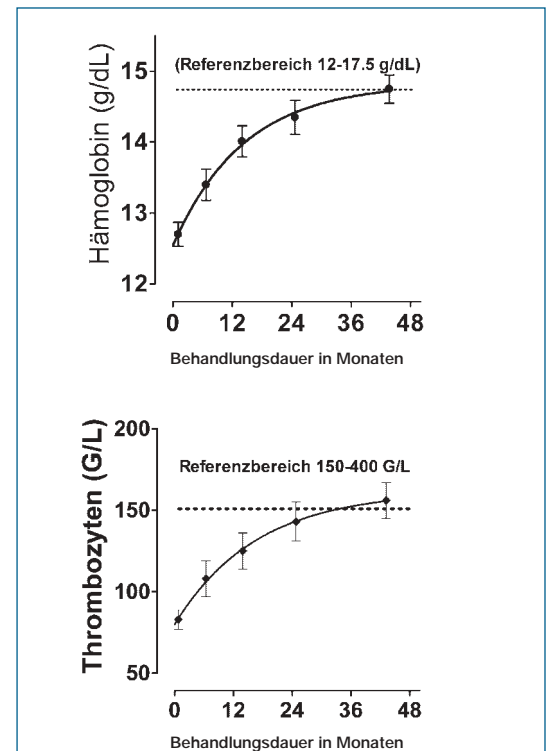
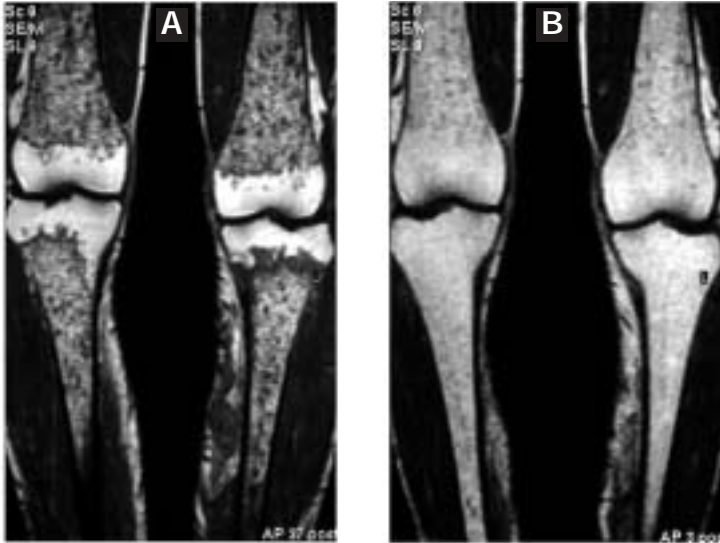
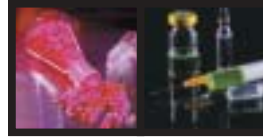


Abbildung 6: Normalisierung des Hämoglobin- und Thrombozytenwerts durch die Enzymersatztherapie. Die Abbildung zeigt Mittelwerte ± S.E.M von 64 in der Düsseldorfer Gaucher-Ambulanz behandelten Patienten. Nach durchschnittlich 2–4 Jahren tritt eine Normalisierung der Werte ein.



**Abbildung 7: Normalisierung des Knochenmarks durch Enzyersatztherapie.** Die MR-Tomographie des Oberschenkels vor (A) und 2 Jahre nach Beginn der Enzyersatztherapie (B) zeigt einen allmählichen Ersatz des massiv durch Gaucher-Zellen infiltrierten Knochenmarks (dunkel in A) durch normales Fettmark (hell in B).

chenmarkstransplantation (41, 42) durchgeführt, wofür sich heute jedoch – bei ausreichend früher Therapie – keine Indikation mehr ergibt. Bei starker Blutungsneigung infolge des Mangels an Blutplättchen (Thrombopenie) musste vor 1991 eine Splenektomie durchgeführt werden. Dies kann in Einzelfällen noch dann erwogen werden, wenn unter allen Umständen eine rasche Verbesserung des Knochenbefalls erzielt werden soll. Vorläufige Untersuchungen deuten darauf hin, dass die stark vergrößerte Milz zu einer verzögerten

Wirkung der Enzyersatztherapie im Knochen führen kann. Die Probleme von Seiten des Skeletts (Frakturen, Hüftkopfnekrose usw.) erfordern intensive orthopädische Maßnahmen. Zerstörte Gelenke, insbesondere der Hüfte, bedürfen auch heute häufig noch eines Gelenkersatzes, insbesondere wenn die Enzyersatztherapie zu spät begonnen wurde. Es ist empfehlenswert, zunächst eine Verbesserung der Knochenstruktur durch eine ausreichend hohe und langfristig applizierte Enzyersatztherapie zu erreichen und danach

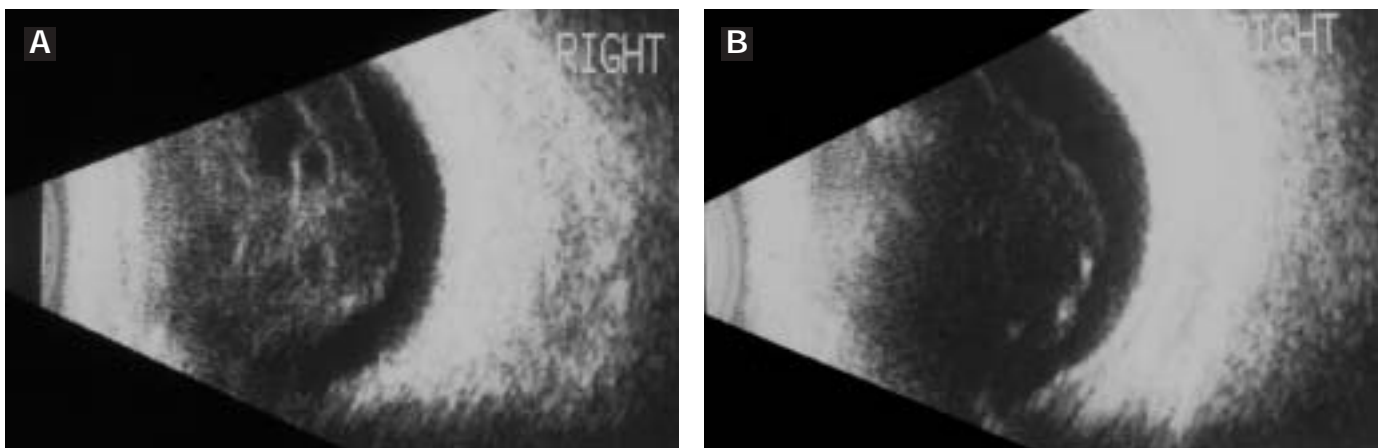
prothetische und rekonstruktive Maßnahmen durchzuführen. Unterstützend kann bei starkem Knochenbefall der Einsatz von Osteoklastenhemmstoffen (zum Beispiel Pamidronat oder Alendronat) erwogen werden (11, 30). Außerdem wird eine intensive physikalische Therapie mit leichter körperlicher Belastung empfohlen. Die häufig bei den neuronopathischen Verlaufsformen auftretenden myoklonisch-epileptischen Anfälle lassen sich gut mit Clonazepam und Piracetam (in hoher Dosis) therapieren.

Patienten, denen die Milz operativ entfernt wurde, müssen gegen Pneumokokken und Hämophilus influenzae geimpft werden. Es ist empfehlenswert, Gaucher-Patienten mit einem Notfallausweis auszustatten, der wesentliche Informationen zum Krankheitsbild enthält und die Kontaktaufnahme mit einem Referenzzentrum erleichtert. Referenzzentren für die Erkrankung bestehen an den Universitätskliniken in Düsseldorf (Erwachsene), Rostock (neurologische Formen) und in Mainz (Kinder) sowie am St.-Josefs-Hospital in Oberhausen. Sehr hilfreich ist auch die Patienten-Selbsthilfegruppe „Gaucher-Gesellschaft Deutschland“ mit Sitz in Lippstadt.

### Zusammenfassung

Der M. Gaucher beruht auf einem genetisch bedingten Mangel an

FORTSETZUNG AUF SEITE 174



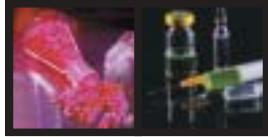
**Abbildung 8: Ultraschalluntersuchung des rechten Augapfels vor und 8 Monate nach Aufnahme der Enzyersatztherapie.**

Vor Einsetzen der Enzyersatztherapie konnte die 32-jährige Patientin nur Handbewegungen erkennen (Visus 10 %, A). Grund war ein Glaskörperinfiltrat durch Gaucher-Zellen. 8 Monate nach Einsetzen der Therapie konnte die Patientin mit dem rechten Auge bereits wieder lesen (Visus 70 %, B). Modifiziert nach (45).



EIN REFERAT  
AUS DER  
PHARMAZEUTISCHEN  
WISSENSCHAFT





Glucocerebrosidase. Für die Behandlung der Gaucher-Erkrankung, der häufigsten lysosomalen Speicherkrankheit, steht seit 12 Jahren eine sehr wirksame Therapie, die Enzyersatztherapie, zur Verfügung. Sie besteht in der 2-wöchentlichen intravenösen Substitution chemisch modifizierter Glucocerebrosidase (Imiglucerase). Unter dieser Behandlung kommt es zu einer Rückbildung der Symptome der Erkrankung, nämlich Kraftlosigkeit, Blutarmut, Leber- und Milzvergrößerung und der oft immobilisierenden Knochenschmerzen. Viele Patienten können wieder ein normales Leben führen. Viel versprechend sind auch Ansätze der oralen Therapie der Erkrankung mit Miglustat, einem Hemmstoff der Glucosylceramidsynthase. Diese Substanz kann derzeit wegen der schwächeren Wirkung und einiger unerwünschter Wirkungen nur Patienten verordnet werden, für die eine Enzyersatztherapie nicht in Frage kommt. Dies ist zum Beispiel bei schlechtem venösen Zugang oder pathologischer Spritzenangst der Fall. Beide Therapieformen sind mit immensen Kosten verbunden, so dass die Indikationsstellung und Dosiseinstellung durch spezialisierte Zentren erfolgen muss. Die Enzyersatztherapie ist derzeit auch für die Behandlung des M. Fabry und der Mukopolysaccharidose I (M. Pfaundler-Hurler) zugelassen und befindet sich für die Glykogenose Typ II (M. Pompe) in Erprobung.

### Wichtige Adressen

- [www.gaucher.uni-duesseldorf.de](http://www.gaucher.uni-duesseldorf.de) (Düsseldorfer Gaucher-Ambulanz)
- [www.orpha.net](http://www.orpha.net) (Internationale Datenbank zu angeborenen Stoffwechselerkrankungen)
- [www.metagene.de](http://www.metagene.de) (Deutsche Datenbank zu angeborenen Stoffwechselerkrankungen)
- [www.genzyme.de](http://www.genzyme.de) (Imiglucerase)
- [www.actelion.de](http://www.actelion.de) (Miglustat)
- [www.ggd-ev.de](http://www.ggd-ev.de) (Selbsthilfegruppe Gaucher-Gesellschaft Deutschland)

### Lektoriert von

Constanze Schäfer, Apothekerin, Apothekerkammer Nordrhein, Düsseldorf, und Werner Klein, Apotheker, Spitzweg-Apotheke, Koblenz.

### Der Autor

Prof. Dr. med. Stephan vom Dahl (\*1962) studierte von 1982-1989 Humanmedizin in Bochum, Philadelphia und Düsseldorf. Nach wissenschaftlicher und klinischer Ausbildung in Freiburg ist er seit 1994 an der Klinik für Gastroenterologie, Hepatologie und Infektiologie (Direktor: Univ.-Prof. Dr. med. D. Häussinger) der Heinrich-Heine-Universität in Düsseldorf tätig. Er ist seit 1997 Facharzt für Innere Medizin mit dem Schwerpunkt Gastroenterologie, erhielt 1998 die Venia legendi und wurde im gleichen Jahr zum Oberarzt ernannt. Im Jahre 2001 erfolgte die Ernennung zum Universitätsprofessor (C3) für das Fach Innere Medizin mit dem Schwerpunkt Hepatologie. Herr vom Dahl ist seit 2001 Sekretär des Sonderforschungsbereiches SFB 575 „Experimentelle Hepatologie“. Klinische Schwerpunkte sind die Endoskopie und die Stoff-

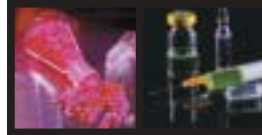


wechselerkrankungen der Leber, wissenschaftlicher Schwerpunkt ist die Stoffwechselregulation der Leber.

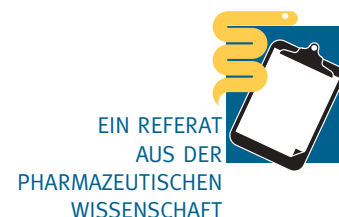### Literatur

1. Aggio MC, Andersson HC, Andria G, Charrow J, Clarke JTR, Erikson A, Giraldo P, Goldblatt J, Hollak CE, Ida H, Kaplan P, Kolodny EH, Mistry P, Pastores GM, Pires R, Prakash-Cheng A, Rosenbloom B, Scott CR, Sobreira E, Tylki-Szymanska A, Vellodi A, vom Dahl S, Wappner R, Weinreb NJ, Zimran A. Gaucher disease type I: revised recommendations on evaluations and monitoring for adult patients. Arch. Int. Med. 2004;in press.
2. Aghion H. La maladie de Gaucher dans l'enfance: forme cardiorenale [doctoral thesis]. Paris: Faculté de Médecine de Paris; 1934.
3. Allen MJ, Myer BJ, Khokher AM. Pro-inflammatory cytokines and the pathogenesis of Gaucher's disease: increased release of interleukin-6 and interleukin-10. Q. J. Med. 1997;90:19-25.
4. Barton NW, Brady RO, Dambrosia JM, di Bisceglie AM, Doppelt SH, Hill SC, Mankin HJ, Murray GJ, Parker RI, Argoff CE, Grewal RP, Yu K. Collaborators. Replacement therapy for inherited enzyme deficiency-macrophage-targeted glucocerebrosidase for Gaucher's disease. N Engl. J. Med. 1991;324:1464-1470.
5. Beutler E. Enzyme replacement therapy for Gaucher's disease. In: Zimran A, ed. Gaucher's disease. Volume 10. London: Bailliere Tindall, 1997; 751-764.
6. Beutler E, Kay A, Saven A, Garver P, Thurston D, Dawson A, Rosenbloom B. Enzyme replacement therapy for Gaucher disease. Blood 1991;78:1183-1189.
7. Brady RO: Gaucher disease. In: Moser HW, ed. Neurodystrophies and neuropilidoses. Volume 22. Amsterdam: Elsevier, 1996; 123-132.
8. Brady RO, Kanfer JN, Bradley RM, Shapiro D. Demonstration of a deficiency of glucocerebrosidase-cleaving enzyme in Gaucher's disease. J Clin Invest 1966;45:1112-1115.
9. Brady RO, Kanfer JN, Shapiro D. Metabolism of Glucocerebrosides. II. Evidence of an Enzymatic Deficiency in Gaucher's Disease. Biochem Biophys Res Commun 1965;18:221-225.
10. Charrow J, Esplin JA, Gribble TJ, Kaplan P, Kolodny EH, Pastores GM, Scott CR, Wappner RS, Weinreb NJ, Wisch JS. Gaucher disease: recommendations on diagnosis, evaluation, and monitoring. Arch Intern Med 1998;158:1754-1760.
11. Ciana G, Cuttini M, Bembi B. Short-term effects of pamidronate in patients with Gaucher's disease and severe skeletal involvement. N Engl J Med 1997;337:712.
12. Cox T, Lachmann R, Hollak C, Aerts J, van Weely S, Hrebicek M, Platt F, Butters T, Dwek R, Moses C, Gow I, Elstein D, Zimran A. Novel oral treatment of Gaucher's disease with N-butyldeoxyjirimycin (OGT 918) to decrease substrate biosynthesis. Lancet 2000;355:1481-1485.
13. de Fost M, vom Dahl S, Weverling GJ, Brett S, Brill N, Häussinger D, Hollak CE. Gaucher disease is a premalignancy in Western Europe. submitted 2004.
14. Elstein D, Granovsky-Grisaru S, Rabinowitz R, Kanai R, Abrahamov A, Zimran A. Use of enzyme replacement therapy for Gaucher disease during pregnancy. Am J Obstet Gynecol 1997;177:1509-1512.
15. Finckh U, Seeman P, Cardinal von Widdern O, Rolfs A. Simple PCR amplification of the entire glucocerebrosidase gene (GBA) coding region for diagnostic sequence analysis. DNA Sequence J Sequ Map 1998;8:349-356.
16. Furbish FS, Blair HE, Shiloach J, Pentchev PG, Brady RO. Enzyme replacement therapy in Gaucher's disease: large-





- scale purification of glucocerebrosidase suitable for human administration. Proc Natl Acad Sci USA 1977;74:3560-3563.
17. Gaucher P. De l'epithelioma primitif de la rate, hypertrophie idiopathique de la rate sans leucemie (doctoral thesis). Paris; 1882.
  18. Ginns EI, Choudary PV, Tsuji S, Martin B, Stubblefield B, Sawyer J, Hozier J, Barranger JA. Gene mapping and leader polypeptide sequence of human glucocerebrosidase: implications for Gaucher disease. Proc Natl Acad Sci U S A 1985;82:7101-7105.
  19. Guo Y, He W, Boer AM, Wevers RA, Bruijn Ad, Groener JEM, Hollak CE, Aerts JMFG, Galjaard H, van Diggelen OP. Elevated plasma chitotriosidase activity in various lysosomal storage disorders. J. Inherit. Metab. Dis. 1995;18:717-722.
  20. Heitner R, Elstein D, Aerts J, Weely S, Zimran A. Low-dose N-butyldeoxy-nojirimycin (OGT 918) for type I Gaucher disease. Blood Cells Mol Dis 2002;28:127-133.
  21. Hollak CE, Aerts JM, Goudsmit R, Phoa SS, Ek M, van Weely S, von dem Borne AE, van Oers MH. Individualised low-dose alglucerase therapy for type 1 Gaucher's disease. Lancet 1995;345:1474-1478.
  22. Hollak CE, Corssmit EP, Aerts JMFG, Ender T, Sauerwein HP, Romijn JA, van Oers MH. Differential effects of enzyme supplementation on manifestations of Gaucher type 1 disease. Am. J. Med. 1997;103:185-191.
  23. Hollak CE, Evers L, Aerts JM, van Oers MH. Elevated levels of M-CSF, sCD14 and IL8 in type 1 Gaucher disease. Blood Cells Mol Dis 1997;23:201-212.
  24. Hollak CM, van Weely S, van Oers MHJ, Aerts JMFG. Marked elevation of plasma chitotriosidase activity: a novel hallmark of Gaucher disease. J. Clin. Invest. 1994;93:1288-1292.
  25. Maas M, Hollak CE, Akkerman EM, Aerts JM, Stoker J, Den Heeten GJ. Quantification of skeletal involvement in adults with type I Gaucher's disease: fat fraction measured by Dixon quantitative chemical shift imaging as a valid parameter. Am. J. Roentgenol. 2002;179:961-965.
  26. Manz M, Riessen R, Poll L, Dohmen B, Kaiserling E, Kruck W, Laniado M, Kanz L, Denzlinger C. High-grade lymphoma mimicking bone crisis in Gaucher's disease. Br J Haematol 2001;113:191-193.
  27. Michelakakis H, Spanou C, Kondyli A, Dimitriou E, Van Weely S, Hollak CE, Van Oers MH, Aerts JM. Plasma tumor necrosis factor- $\alpha$  (TNF- $\alpha$ ) levels in Gaucher disease. Biochim Biophys Acta 1996;1317:219-222.
  28. Niederau C, Haussinger D. Gaucher's disease: a review for the internist and hepatologist. Hepatogastroenterology 2000;47:984-997.
  29. Niederau C, vom Dahl S, Haussinger D. First long-term results of imiglucerase therapy of type 1 Gaucher disease. Eur J Med Res 1998;3:25-30.
  30. Ostlere L, Warner T, Meunier PJ, Hulme P, Hesp R, Watts RW, Reeve J. Treatment of type 1 Gaucher's disease affecting bone with aminohydroxypropylidene bisphosphonate (pamidronate). Q J Med 1991;79:503-515.
  31. Poll L, Koch JA, vom Dahl S, Sarbia M, Scherer A, Cohnen M, Niederau C, Häussinger D, Mödder U. Pseudotumors in Gaucher disease. Gaucher Clin. Persp. 2003;11.
  32. Poll LW, Koch JA, vom Dahl S, Niederau C, Sarbia M, Häussinger D, Mödder U. Epigastrischer „Gaucher-Zell-Pseudotumor“: Bildmorphologische und histomorphologische Charakteristika. Fortschr. Geb. Röntgenstr. 1998;169:669-672.
  33. Poll LW, Koch JA, vom Dahl S, Willers R, Scherer A, Boerner D, Niederau C, Haussinger D, Modder U. Magnetic resonance imaging of bone marrow changes in Gaucher disease during enzyme replacement therapy: first German long-term results. Skeletal Radiol 2001;30:496-503.
  34. Poll LW, Koch JA, Willers R, Aerts H, Scherer A, Haussinger D, Modder U, vom Dahl S. Correlation of bone marrow response with hematological, biochemical, and visceral responses to enzyme replacement therapy of non-neuronopathic (type 1) Gaucher disease in 30 adult patients. Blood Cells Mol Dis 2002;28:209-220.
  35. Poll LW, Maas M, Terk MR, Rocas Espiau M, Bembli B, Ciana G, Weinreb NJ. Response of Gaucher bone disease to enzyme replacement therapy. Br J Radiol 2002;75 Suppl 1:A25-36.
  36. Poll LW, vom Dahl S, Koch JA, Börner D, Willers R, Cohnen M, Jung G, Niederau C, Häussinger D, Mödder U. Morbus Gaucher: Analyse der Knochenmarkveränderungen in der MRT während der Enzyersatztherapie. Fortschr. Geb. Röntgenstr. 2001;173:931-937.
  37. Renkema GH, Boot RG, Muijsers AO, Donker-Koopman WE, Aerts JM. Purification and characterization of human chitotriosidase, a novel member of the chitinase family of proteins. J. Biol. Chem. 1994;270:2198-2202.
  38. Rosenthal DI, Doppelt SH, Mankin HJ, Dambrosia JM, Xavier RJ, McKusick KA, Rosen BR, Baker J, Niklason LT, Hill SC, Miller SP, Brady RO, Barton NW. Enzyme replacement therapy for Gaucher disease: skeletal response to macrophage-targeted glucocerebrosidase. Pediatrics 1995;96:629-637.
  39. Rosenthal DI, Mayo-Smith W, Goodsitt MM, Doppelt S, Mankin HJ. Bone and bone marrow changes in Gaucher disease: evaluation with quantitative CT. Radiology 1989;170:143-146.
  40. Shiran A, Brenner B, Laor A, Tatarsky I. Increased risk of cancer in patients with Gaucher disease. Cancer 1993;72:219-224.
  41. Smanik EJ, Tavill AS, Jacobs GH, Schafer IA, Farquhar L, Weber FL, Jr., Mayes JT, Schulak JA, Petrelli M, Zirzow GC, et al. Orthotopic liver transplantation in two adults with Niemann-Pick and Gaucher's diseases: implications for the treatment of inherited metabolic disease. Hepatology 1993;17:42-49.
  42. Starzl TE, Demetris AJ, Trucco M, Ricordi C, Ildstad S, Terasaki PI, Mura-se N, Kendall RS, Kocova M, Rudert WA, et al. Chimerism after liver transplantation for type IV glycogen storage disease and type 1 Gaucher's disease. N Engl J Med 1993;328:745-749.
  43. vom Dahl S, Harzer K, Niederau C, Rolfs A, Albrecht B, Niederau C, Vogt C, Weely Sv, Aerts JMFG, Müller G, Häussinger D. Hepatosplenomegaly lipodosis: what unless Gaucher? Adult cholesteryl ester storage disease (CESD) with anemia, mesenteric lipodystrophy, increased plasma chitotriosidase activity and a homozygous lysosomal acid lipase -1 exon 8 splice junction mutation. J. Hepatol. 1999;31:741-746.
  44. vom Dahl S, Mönnighoff I, Häussinger D. Decrease of plasma taurine in Gaucher disease and its sustained correction during enzyme replacement therapy. Amino Acids 2000;19:585-592.
  45. vom Dahl S, Niederau C, Häussinger D. Loss of vision in Gaucher's disease and its reversal by enzyme-replacement therapy. N Engl. J. Med. 1998;338:1471-1472.
  46. vom Dahl S, Poll LW, Häussinger D. Clinical monitoring after cessation of enzyme replacement therapy in M. Gaucher. Brit. J. Haematol. 2001;113:1084-1086.
  47. Weinreb NJ, Charrow J, Andersson HC, Kaplan P, Kolodny EH, Mistry P, Pastores G, Rosenbloom BE, Scott CR, Wappner RS, Zimran A. Effectiveness of enzyme replacement therapy in 1028 patients with type 1 Gaucher disease after 2 to 5 years of treatment: a report from the Gaucher Registry. Am J Med 2002;113:112-119.



EIN REFERAT  
AUS DER  
PHARMAZEUTISCHEN  
WISSENSCHAFT



# Fortbildungs-Fragebogen

**Fax-Antwort an: 02 11 / 81-1 47 81**

**1. Wie wird der Morbus Gaucher vererbt?**

*Eine Antwort ist richtig.*

- A)  X-chromosomal-rezessiv    B)  Autosomal-rezessiv  
 C)  Autosomal-dominant    D)  X-chromosomal-dominant

**2. Welche Symptome sind typisch für den Morbus Gaucher? Eine Antwort ist falsch.**

- A)  Abgeschlagenheit  
 B)  Knochenschmerzen  
 C)  Thrombocytopenie  
 D)  Arterielle Hypertonie

**3. Welche Aussage zur Diagnostik ist falsch?**

- A)  Goldstandard zur Diagnostik des Morbus Gaucher ist die erniedrigte Aktivität der Glucocerebrosidase im Blut.  
 B)  Zwischen Auftreten der ersten Symptome und der Diagnose der Erkrankung vergehen oft viele Jahre.  
 C)  Der Nachweis von Gaucher-Zellen im Knochenmark ist pathognomonisch für die Erkrankung.  
 D)  Ein erheblicher Teil der Gaucher-Patienten ist zum Zeitpunkt der Diagnose bereits splenektomiert.  
 E)  Die konventionellen Röntgenaufnahmen sind oft ohne wegweisenden Befund.

**4. Welche ist die häufigste Nebenwirkung der Enzyersatztherapie?**

- A)  Allergische Reaktionen  
 B)  Tachyphylaxie  
 C)  Lokale Unverträglichkeitsreaktionen  
 D)  Gewichtszunahme  
 E)  Interaktion mit anderen Medikamenten

Hier finden Sie 8 Fortbildungsfragen zum Hauptartikel. Bei Beantwortung und Faxantwort erhalten Sie einen Fortbildungspunkt auf dem Postweg. Sie erhalten den Fortbildungspunkt für die Kategorie „Bearbeiten von Lektionen“ (zertifiziert durch die Apothekerkammer Niedersachsen, Veranstaltungs-Nr. 3064). Es ist pro Aufgabe nur eine Antwort richtig. Die Lösungen werden Ihnen zusammen mit dem Fortbildungspunkt mitgeteilt. Alle Einsender nehmen an der Lehrbuchverlosung teil (Rechtsweg ausgeschlossen). **Bitte tragen Sie unbedingt Ihre Postanschrift und Ihre Telefonnummer (für evtl. Rückfragen) in das Faxformblatt ein!** Die Faxnummer lautet: **02 11 / 81-1 47 81.**

**5. Auf welche Organmanifestation hat die Enzyersatztherapie keinen Einfluss?**

- A)  Cerebrales Krampfleiden    B)  Hepatosplenomegalie  
 C)  Knochenmanifestation    D)  Körperliche Entwicklung  
 E)  Anämie

**6. Welche Erkrankung kann nicht mittels Enzyersatztherapie behandelt werden?**

- A)  Morbus Gaucher    B)  Morbus Fabry  
 C)  Glykogenose vom Pompe-Typ    D)  Phenylketonurie  
 E)  Mucopolysaccharidose Typ 1 (Pfaundler-Hurler)

**7. Auf welchem pathophysiologischen Ansatz beruht die orale Therapie des Morbus Gaucher?**

- A)  Enzyersatz    B)  Substratreduktion  
 C)  Kompetitive Hemmung am Rezeptor  
 D)  Vermehrte renale Ausscheidung von Glucocerebrosid  
 E)  Aktivierung der residualen Glucocerebrosidase

**8. Wie hoch ist die Compliance bei der Enzyersatztherapie?**

- A)  > 90%    B)  40 bis 60%  
 C)  60 bis 80%    D)  20 bis 40%

## Fax-Formblatt mit Ihrem Anliegen

---



---



---



---



---

**BITTE UNBEDINGT IHRE POST-ANSCHRIFT HIER EINTRAGEN!**

---



---



---

*Apothekenstempel*

**Chemie**

PD Dr. K.-J. Schleifer  
 Fax: 0211-81-13847  
 Tel. 0211-81-12532  
 Email: kjs@pharm.uni-duesseldorf.de

**Biologie**

PD Dr. C. Paßreiter  
 Fax: 0211-81-11923  
 Tel. 0211-81-14172  
 Email: passreit@uni-duesseldorf.de

**Technologie**

Prof. Dr. C. Leopold  
 Fax: 0341-4123007  
 Tel. 0341-4229745  
 Email: cleopold@uni-leipzig.de

**Pharmakologie**

Prof. Dr. G. Kojda  
 Fax: 0211-81-14781  
 Tel: 0211-81-12518  
 Email: kojda@uni-duesseldorf.de

**Ich möchte das Apotheken-Magazin regelmäßig erhalten.**

Ich abonniere das Apotheken-Magazin zum Jahresvorzugspreis von 25,- € (10 Ausgaben inkl. MwSt. und Versand, Inland). Das Abonnement gilt für ein Jahr und kann danach jederzeit gekündigt werden. Wichtig: Dieses Angebot gilt nur in der Bundesrepublik Deutschland.

\_\_\_\_\_  
Name, Vorname

\_\_\_\_\_  
Straße / Haus-Nr. / PLZ / Ort