

Bildgebung der Prostata – Ein Update

Prostate Imaging – An Update

Autoren

T. Franiel¹, P. Asbach², U. Teichgräber¹, B. Hamm², S. Foller³

Institute

¹ Department of Diagnostic and Interventional Radiology, University Hospital Jena, Germany

² Department of Radiology, Campus Benjamin Franklin, University Medicine Berlin, Germany

³ Department of Urology, University Hospital Jena, Germany

Key words

- prostate
- MR imaging
- ultrasound

Zusammenfassung

Neue technische und klinische Entwicklungen auf dem Gebiet der Ultraschalldiagnostik und auf dem Gebiet der Magnetresonanztomografie haben die Detektion, Lokalisation und Staging sowie die aktive Überwachung des Prostatakarzinoms stark verbessert. Die beste Methode für diese typischen Fragestellungen ist die multiparametrische MRT. Die Ultraschallelastografie scheint ebenfalls für den Nachweis signifikanter Karzinome geeignet zu sein. Die strukturierte Befundung der multiparametrischen MRT der Prostata nach PI-RADS Version 1 führte zu einer verbesserten und nachvollziehbaren Diagnostik des Prostatakarzinoms. Die neue PI-RADS Version 2 versucht, die Limitationen der Version 1 zu minimieren und eine global akzeptierte Standardisierung zu erreichen.

Kernaussagen:

- ▶ Häufige klinische Fragestellungen sind Detektion, Staging und aktive Überwachung des Prostatakarzinoms.
- ▶ Die beste Methode zur Beantwortung dieser Fragen ist die multiparametrische MRT.
- ▶ Die Ultraschall-Elastografie scheint für den Nachweis signifikanter Prostatakarzinome ebenfalls geeignet zu sein.
- ▶ Die neue PI-RADS Version 2 hat den Anspruch, die Limitationen der Version 1 zu beseitigen und eine global anerkannte standardisierte Befunderstellung zu ermöglichen.

Zitierweise:

- ▶ Franiel T, Asbach P, Teichgräber U. et al. Prostate Imaging – An Update. Fortschr Röntgenstr 2015; DOI: 10.1055/s-0035-1553162

Abstract

New technical and clinical developments of sonography and magnetic resonance imaging include improved detection, localization and

staging as well as active surveillance of prostate cancer. Multiparametric MRI can best answer these typical clinical questions. However, ultrasound elastography seems to be suitable for the detection of significant prostate cancer as well. The structured reporting system for multiparametric MRI of the prostate according to PI-RADS Version 1 led to improved and reproducible diagnosis of prostate cancer. The new PI-RADS Version 2 aims to minimize the limitations of Version 1 and make PI-RADS standardization more globally acceptable.

Einleitung

Das Prostatakarzinom ist in Deutschland der häufigste Tumor und der dritthäufigste zum Tode führende Tumor des Mannes [1]. Die bildgebende Diagnostik des Prostatakarzinoms entwickelte sich in den letzten Jahren sowohl auf dem Gebiet der Ultraschalldiagnostik als auch auf dem Gebiet der Magnetresonanztomografie sehr dynamisch. Diese neuen technischen und klinischen Entwicklungen werden im Folgenden nach einer jeweils kurzen methodischen Einführung hinsichtlich ihrer Eignung für die typischen klinischen Fragestellungen Detektion, Lokalisation und Staging sowie aktive Überwachung des Prostatakarzinoms bewertet. Zum Abschluss werden die wesentlichen Unterschiede und Neuheiten der PI-RADS Version 2 im Vergleich zur 2012 eingeführten PI-RADS Version 1 vorgestellt.

Ultraschall

Transrektaler Ultraschall und farbkodierte Dopplersonografie

Die Prostata ist für die Sonografie gut zugänglich. Der mit endokavitären Ultraschallköpfen durchge-

eingereicht 23.2.2015

akzeptiert 25.4.2015

Bibliografie

DOI <http://dx.doi.org/10.1055/s-0035-1553162>
 Online-Publikation: 2015
 Fortschr Röntgenstr © Georg Thieme Verlag KG Stuttgart · New York · ISSN 1438-9029

Korrespondenzadresse

Priv.-Doz. Dr. med.

Tobias Franiel

Department of Diagnostic and Interventional Radiology,
 University Hospital Jena
 Erlanger Alle 101
 07747 Jena
 Germany
 Tel.: ++49/36 41/9 32 48 31
 Fax: +49/36 41/9 32 48 32
 tobias.franiel@med.uni-jena.de

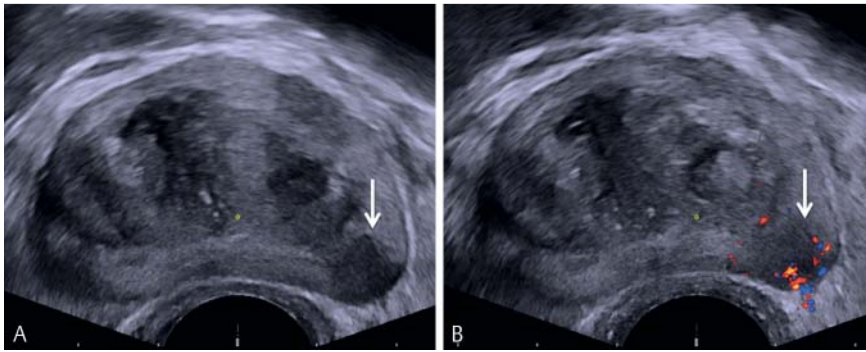


Abb. 1 TRUS-Bild **A** mit entsprechendem FKDS **B** einer Prostata eines 70-jährigen Patienten mit einem PSA = 4,5 ng/ml (unter 5 α -Reduktasehemmertherapie): Gut zu erkennen ist ein karzinom-suspektes, echoarmes Areal in der linken dorso-lateralen peripheren Zone mit Zeichen einer vermehrten Vaskularisation im FKDS (Pfeil).

fürte transrektale Ultraschall (TRUS) liefert sehr präzise Bilder von der Prostata. Die Stärke der empfangenen Schallwellen wird im Brightness-Mode (B-Mode) als Grauwertbild kodiert. Für die farbkodierte Dopplersonografie (FKDS) wird zusätzlich der Dopplereffekt bewegter reflektierender Objekte (Blut) ausgenutzt. Die Dopplersignale werden von einem Pulsed-Wave-Doppler (PW-Doppler) registriert und aus dem Dopplershift (Diskrepanz zwischen Frequenz von Echo und Schallpuls) die Flussrichtung und -geschwindigkeit ermittelt. Diese werden farbig kodiert und dem B-Bild überlagert.

Ein Prostatakarzinom stellt sich im B-Mode des TRUS häufig echoarm (Abb. 1A), aber auch echogleich oder echoreich dar. Dies erschwert die Detektion und Lokalisation des Prostatakarzinoms. Zwar ist in diesem Zusammenhang die Spezifität mit 90% relativ hoch, jedoch die Sensitivität mit 18% zu niedrig [2]. Für die Detektion eines extrakapsulären Wachstums ist die Sensitivität mit 15% nochmals niedriger (Spezifität 97%) [2]. Allerdings konnte gezeigt werden, dass sich der positiv prädiktive Wert bezüglich des Vorliegens eines Prostatakarzinoms erhöht, wenn Zeichen einer erhöhten Vaskularisation im FKDS (Abb. 1A) nachgewiesen werden können. In diesen Fällen kann entsprechend der S3-Leitlinie zusätzlich zur systematischen Biopsie eine gezielte Probenentnahme aus diesen Arealen erfolgen (S3-Leitlinie 2011). Aufgrund der hohen Unsicherheit bezüglich nicht detektierter signifikanter Prostatakarzinome (Gleason Score >3+3, Tumorumfang $\geq 0,5 \text{ cm}^3$) ist aus unserer Sicht diese Methode auch für die aktive Überwachung nicht geeignet. Vielmehr kann mit dem TRUS das Prostatavolumen kalkuliert und die systematische Entnahme von Stanzbiopsien bildgebend unterstützt werden.

Ultraschallelastografie

Die Elastografie ermöglicht die Beurteilung der Elastizität bzw. Steifigkeit von Gewebe. Prinzipiell lassen sich zwei Methoden unterscheiden: die konventionelle Ultraschall Strainelastografie und die Ultraschall Scherwellenelastografie. Bei der Strainelastografie wird durch den Untersucher mithilfe des Ultraschallkopfs das zu untersuchende Gewebe komprimiert. Der Vergleich der Ultraschallbilder vor und nach der Kompression ermöglicht über den Grad der Verformung Rückschlüsse auf die Steifigkeit des Gewebes. Das adäquate Ausüben der Kompression und die Interpretation der farbkodierten Bilder in Echtzeit sind schwer standardisierbar und lassen heterogene, untersucherabhängige Resultate erwarten. Eine andere Methode ist die Scherwellenelastografie (Shear Wave Elastography), bei der das Gewebe nicht komprimiert wird. Vielmehr werden die Scherwellen direkt vom Ultraschallkopf appliziert und breiten sich dann in das Gewebe aus (sog. Propagation der Scherwelle). Anhand der Geschwindigkeiten, mit der sich die Scherwellen im Gewebe ausdehnen,

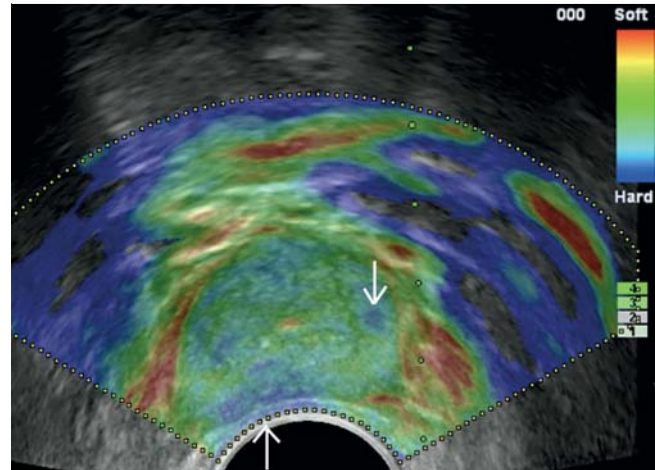


Abb. 2 TRUS-Bild mit Strainelastografie eines 70-jährigen Patienten: Gut erkennbar ist zunächst homogenes Prostatagewebe mittlerer Härte (grün). Der Bereich der Kapsel bzw. das Gefäßnervenbündel sowie zentral der Harnröhre kommt typischerweise weich (rot) zur Darstellung. Reproduzierbare, scharf abgrenzbare härtere Areale (blau) finden sich kleinherdig links lateral im Bereich der mittleren Drüse sowie rechts dorsal im Bereich der mittleren Drüse (Pfeile). Bei persistierender PSA-Erhöhung trotz negativer systematischer 12fach Biopsie erfolgte eine systematische Sättigungsbiopsie (24 Zylinder) mit zusätzlich gezielter Biopsie (4 Zylinder) aus elastografisch auffälligen Arealen. Jeweils 2 Zylinder der systematischen (rechts lateral mittlere Drüse) sowie 2 Zylinder der gezielten Biopsie (links lateral mittlere Drüse) wiesen ein Prostatakarzinom mit einem Gleason-Score 3+4 nach.

kann die Steifigkeit des Gewebes errechnet werden. Der Hauptvorteil dieser Methode ist die hohe intra- und interindividuelle Reproduzierbarkeit [3].

Im Allgemeinen zeichnet sich das Prostatakarzinom durch eine erhöhte Steifigkeit im Vergleich zu normalem Gewebe aus (Abb. 2). Jedoch können Areale mit einer Prostatitis, einer Fibrose, einer Atrophie oder mit einer benignen Prostatahyperplasie ebenfalls mit einer erhöhten Steifigkeit in der Ultraschallelastografie einhergehen. Die daraus resultierende schwierige Abgrenzbarkeit gegenüber einem Prostatakarzinom führen zu falsch positiven Befunden. Falsch negative Befunde in der Elastografie können ihre Ursache im Architekturmuster des jeweiligen Prostatakarzinoms haben [4]. Insbesondere Prostatakarzinome mit einem Gleason-Score $\leq 7a$ zeigen häufig ein zerstreutes Muster mit einem Nebeneinander von normalem Gewebe und Prostatakarzinomzellen. Besteht das Prostatakarzinom dagegen aus dicht beieinander liegenden Tumorzellen, so führt das in der UL-

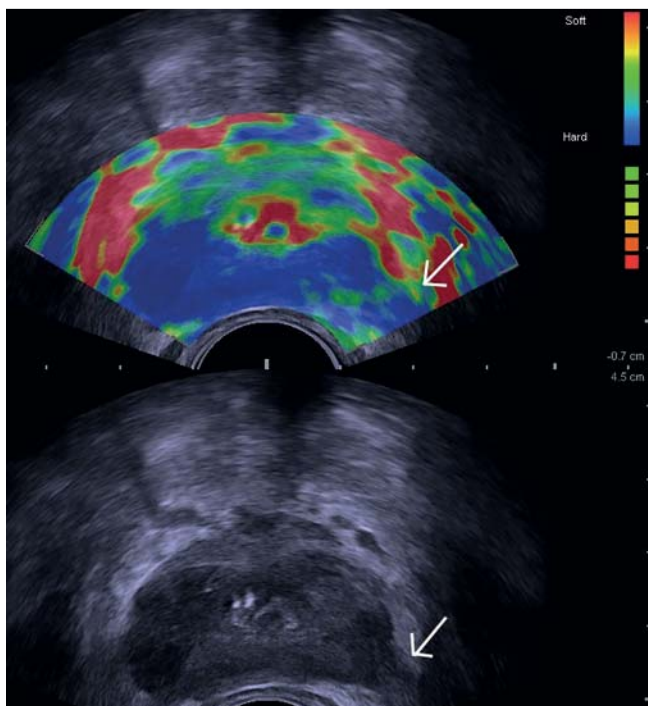


Abb. 3 Simultanes TRUS-Bild (unten: Sonografie allein; oben: Sonografie und überlagertes Bild der Strainelastografie) der Prostata eines 84-jährigen Patienten mit einem lokal weit fortgeschrittenen Prostatakarzinom (Gleason-Score 3 + 4): Bereits sonografisch lassen sich in der peripheren Zone rechts > links deutlich echoärmere Areale darstellen. Die Kontur der Prostata ist unregelmäßig bzw. aufgehoben (insbesondere links lateral, Pfeil). In der Elastografie stellt sich die gesamte periphere Drüse flächig hart dar. Ein kapselüberschreitendes Wachstum links peripher (Pfeil) ist sehr wahrscheinlich. Das ventrale periprostatische Gewebe sowie der Bereich der Harnröhre kommen wiederum weich zur Darstellung.

traschallelastografie zu einem eher steifen Gewebe und damit zu einer besseren Detektion (► **Abb. 3**) [5].

Eine Studie mit 230 Patienten, die eine systematische 10fach Biopsie mit einer gezielten 5fach Biopsie aus elastografisch suspekten Arealen kombinierte, konnte zeigen, dass mit der gezielten Biopsie in 30% der Fälle ein Karzinom nachgewiesen werden konnte, während die systematische Biopsie nur in 25% der Fälle ein Karzinom nachwies. Aufgrund großer Überschneidungen der detektierten Karzinome beider Biopsieansätze wies die Kombination beider Methoden in 35% der Patienten ein Prostatakarzinom nach [6]. Eine neuere Studie mit 1024 Patienten, die eine systematische 10fach Biopsie mit einer gezielten 4fach Biopsie aus elastografisch auffälligen Arealen kombinierte, kam zu dem Ergebnis, dass die gezielte Biopsie in 29% der Fälle, die systematische Biopsie in 39% der Fälle und die Kombination aus beiden Ansätzen in 46% der Fälle ein Prostatakarzinom nachwies [7]. Da auch mit dieser Studie gezeigt werden konnte, dass die Kombination beider Methoden mehr Karzinome als die gezielte oder die systematische Biopsie alleine nachweist, sollte die Ultraschallelastografie für die Detektion des Prostatakarzinoms nur in Kombination mit einer systematischen Biopsie eingesetzt werden. Interessant war in dieser Studie ebenfalls, dass 34 Patienten mit einem signifikantem Prostatakarzinom nur durch die Ultraschallelastografie detektiert werden konnten [7]. Eine weitere Studie mit 127 Patienten, die eine systematische 10fach Biopsie wiederum mit einer gezielten 4fach Biopsie aus elastografisch auffälligen Arealen kombinierte, konnte zeigen, dass die gezielte

Biopsie den negativ prädiktiven Wert von 79 auf 97% für das Vorliegen eines High-grade-Prostatakarzinoms erhöhte [8]. Dies bedeutet, dass eine negative Elastografie mit hoher Wahrscheinlichkeit ein High-grade-Prostatakarzinom ausschließt. Diese Ergebnisse deuten darauf hin, dass die Elastografie ein großes Potenzial besitzt, für ausgewählte Patienten bei der aktiven Überwachung behilflich zu sein. In der Regressionsanalyse konnte ferner gezeigt werden, dass eine positive Elastografie ein unabhängiger Marker für ein High-grade-Prostatakarzinom ist [8].

Für die Lokalisation des Prostatakarzinoms mithilfe der Ultraschallelastografie wurde gezeigt, dass die Genauigkeit von der Größe und dem Volumen des Karzinoms abhängt [9]. Demnach konnte ein Prostatakarzinom mit einem Durchmesser von 6–10 mm zu 27%, mit einem Durchmesser von 11–20 mm zu 71% und mit einem Durchmesser von >20 mm in 100% der Fälle richtig lokalisiert werden [9]. Karzinome mit einem Volumen von $\geq 0,5 \text{ cm}^3$ wurden in 91% der Fälle richtig lokalisiert [9]. Eine aktuelle Studie zur ultraschallgestützten Scherwellenelastografie erreichte in der validierten Kohorte bei einem Cut-off-Wert einer Steifigkeit von 50 kPa eine diagnostische Genauigkeit von 74% (Sensitivität 81%, Spezifität 69%) [10]. Die Detektion eines extrakapsulären Wachstums gelang dagegen mit einer nur unzureichenden Sensitivität von 38% bei einer Spezifität von 96% [2]. Aufgrund der nur ungenügenden Sensitivität zur Detektion eines extrakapsulären Wachstums sollte die Methode nicht routinemäßig für das Staging eingesetzt werden.

Eine Studie, die die Ultraschallelastografie mit der multiparametrischen MRT kombinierte, konnte zeigen, dass die Kombination beider Methoden 92% aller vorhandenen Karzinome richtig lokalisierte [9]. In dieser Studie hätte die alleinige Anwendung der multiparametrischen MRT 87% der Fälle richtig lokalisiert und die alleinige Anwendung der Elastografie 67% der Fälle. Dieser Unterschied war aber nur für sehr weit anterior oder in der Transitionalzone gelegene Prostatakarzinome statistisch signifikant ($p=0,03$). Gerade diese Areale sind jedoch klinisch relevant, da hier ca. 41% der Prostatakarzinome bei Patienten mit mindestens einmaliger negativer systematischer Biopsie und weiter karzinomsuspekt erhöhtem PSA-Wert in der gezielten MR-basierten Folgebiopsie gefunden wurden [11].

Kontrastmittelunterstützter Ultraschall

Bei verschiedenen Fragestellungen kann die Sonografie durch den Einsatz von Ultraschallkontrastmitteln aufgewertet werden. Ultraschallkontrastmittel bestehen aus gasgefüllten Mikrobubbles). Die Mikrobubbles beginnen im Ultraschallfeld zu oszillieren und diese nicht linearen Schwingungen lassen sich gut von den linearen Signalen des Gewebes trennen. Dies wiederum führt zu einem erhöhten Kontrast von gefäßreichen Prostataarealen gegenüber gefäßärmeren Arealen [12]. Der Hauptnachteil dieser Methode besteht aus unserer Sicht in der relativ kurzen zur Verfügung stehenden Untersuchungszeit, da insbesondere in der Anflutungsphase der Kontrast zwischen einem gefäßreicheren Prostatakarzinom und dem gefäßärmeren normalem Prostatagewebe am größten ist. Da diese Phase im Allgemeinen nicht länger als 10 Sekunden dauert, gestaltet sich die Untersuchung der gesamten Prostata sehr schwierig. In der Praxis können meist nur die im B-Mode auffälligen Areale weiterführend abgeklärt werden. Eine prospektiv randomisierte klinische Studie verglich die Detektionsrate der Kombination aus systematischer TRUS-gestützter Biopsie und gezielter Biopsie aus im Kontrastmittel unterstützten Ultraschall suspekten Arealen mit der Detektionsrate der alleinigen systematischen Biopsie bei

Patienten mit einem Serum-PSA-Wert zwischen 2,5–9,9 ng/ml [13]. Diese Studie konnte keinen statistisch signifikanten Unterschied zwischen beiden Vorgehen nachweisen ($p=0,33$). Im Einzelnen lag die Detektionsrate des kombinierten Vorgehens bei 31 %, und der alleinigen systematischen Biopsie bei 29 % [13]. Eine prospektive randomisierte multizentrische Phase 3-Studie mit dem Ziel einer um 6 % verbesserten Detektionsrate durch Hinzuziehen des kontrastmittelunterstützten Ultraschalls im Vergleich zur alleinigen systematischen Biopsie nachzuweisen, wurde vorzeitig abgebrochen, da das Studienziel zum Zeitpunkt des Abbruchs nicht mehr erreichbar war (<http://clinicaltrials.gov/ct2/show/NCT00911027>). Diese Ergebnisse legen den Schluss nahe, dass der kontrastmittelunterstützte Ultraschall für die Detektion ungeeignet ist. Aktuelle Daten zur Lokalisation und zum Staging sowie zur aktiven Überwachung mithilfe des kontrastmittelunterstützten Ultraschalls sind uns nicht bekannt. Es ist aber naheliegend, dass eine ungenügende Detektionsgenauigkeit sehr wahrscheinlich auch mit einer ungenügenden Lokalisationsgenauigkeit einhergeht und dies eine hohe Unsicherheit bezüglich nicht detektierter signifikanter Prostatakarzinome nach sich zieht. Daher sollte der Einsatz des kontrastmittelunterstützten Ultraschalls für die Lokalisation und das Staging sowie zur Auswahl geeigneter Patienten für die aktive Überwachung nach derzeitiger Datenlage nicht erfolgen.

Computergestützte Ultraschalldiagnostik

Das HistoScanning™ und der auf einer artifiziellen neuronalen Netzwerkanalyse basierenden computergestützte TRUS (ANNA/C-TRUS) sind zwei Verfahren, bei denen Ultraschallrohdaten bzw. die B-Mode-Bilder computergestützt nachverarbeitet werden, sodass Rückschlüsse auf das Vorliegen eines Prostatakarzinoms gezogen werden können.

Die computerbasierte Technologie HistoScanning™ kooperiert mit dem herkömmlichen TRUS. Dabei werden die Rohdaten des TRUS durch speziell dafür entwickelte Charakterisierungsalgorithmen verarbeitet und es wird im Anschluss ein dreidimensionales Bild der Prostata erzeugt. Verdächtige Areale werden farblich markiert [14].

In der Vergangenheit wurden für das HistoScanning™ monozentrisch sehr positive Daten veröffentlicht. Jedoch sehen die aktuellen Publikationen etwas anders aus. Bezüglich der Detektion des Prostatakarzinoms konnte in einer aktuellen Studie gezeigt werden, dass die systematische Biopsie im Vergleich zum HistoScanning™ mehr Prostatakarzinome detektierte. Mit der systematischen Biopsie wurde bei 63 % der untersuchten Patienten ein Prostatakarzinom gefunden, während es beim HistoScanning™ nur bei 38 % der Patienten der Fall war [15]. Der Vergleich der Detektionsrate des HistoScannings™ mit den Ergebnissen der systematischen perinealen Biopsie kam zu ähnlichen Ergebnissen. Mit dem HistoScanning™ konnte in einer Studie nur in 13 % der Patienten ein Prostatakarzinom detektiert werden, während die systematische transperineale Biopsie ein Prostatakarzinom in 54 % der Patienten nachwies [15]. Eine weitere Studie mit 198 evaluierten Patienten benutzte das HistoScanning™ für die Vorhersagegenauigkeit einer anschließenden Sextantenbiopsie. Hierbei zeigte sich eine diagnostische Genauigkeit des HistoScannings™ für die Detektion eines Prostatakarzinoms von 0,58 [16]. Diese ungenügende Detektionsgenauigkeit steht im Einklang mit einer suboptimalen Lokalisationsgenauigkeit von Tumoren $\geq 0,2 \text{ cm}^3$, weshalb diese Methode für das Staging nicht geeignet zu sein scheint [15]. Betrachtete man das mit dem HistoScanning™ bestimmte Karzinomvolumen, so fand sich keine

Übereinstimmung mit dem tatsächlichen Volumen im Prostataktomiepräparat [17]. Auch eine Korrelationsanalyse zeigte keinen diagnostisch verwertbaren Korrelationskoeffizienten ($r_s = -0,0083$, $p=0,9$). Bezüglich der Eignung des HistoScannings™ für eine aktive Überwachung sind nach unserem Wissen bisher keine Studien publiziert wurden. Jedoch lassen die unzureichende Detektionsgenauigkeit und die fehlende Bestimmbarkeit des Tumorzvolumens vermuten, dass signifikant Prostatakarzinome mittels HistoScanning™ nicht sicher ausgeschlossen werden können.

Die ANNA/C-TRUS GmbH bietet ein neuronales und datenbankgestütztes Analysesystem mit Parametern zur Erkennung auffälliger Areale in der Prostata, welches auf Basis einer Serie von 136 Patienten histopathologisch verifizierter Vergleiche zwischen Ultraschallbildern und den Präparaten der radikalen Prostataktomie erstellt wurde [18]. Mittels herkömmlichem TRUS werden durch den Untersucher Bilder aller repräsentativen transversalen Ebenen in 5 mm Abständen gespeichert und an den Server der ANNA/C-TRUS GmbH übermittelt. Die Bilder werden von der ANNA/C-TRUS GmbH analysiert und das Ergebnis gelangt zum Untersucher zurück.

Für die ANNA/C-TRUS-Technik gibt es nur wenige Studien. Bisher konnte gezeigt werden, dass durch eine gezielte 6fach Biopsie von im ANNA-C-TRUS auffälligen Arealen bei 31 von 75 Patienten (41 %) ein Prostatakarzinom nachgewiesen werden konnte [19]. In einer weiteren Studie mit 20 Patienten konnten diese Ergebnisse bestätigt werden. Hier konnten bei einer Biopsie auffälliger Areale bei 11 von 20 Patienten (58 %) ein Prostatakarzinom nachgewiesen werden [20]. Ein Vergleich der Ergebnisse einer gezielten Biopsie auffälliger Areale und einer systematischen Biopsie ist bisher noch nicht publiziert wurden. Aufgrund der geringen Anzahl an bisher publizierten Studien, ist eine abschließende Bewertung dieser Methode aus unserer Sicht momentan nicht möglich.

Multiparametrische Magnetresonanztomografie

Die multiparametrische MRT (mpMRT) setzt sich aus den Methoden der morphologischen T2-gewichteten Bildgebung (T2w), der diffusionsgewichteten Bildgebung (DWI), der dynamischen, kontrastmittelunterstützten MRT (DCE-MRI) sowie der ^1H -Magnetresonanzspektroskopie (^1H -MRS) zusammen.

Die T2-gewichtete Bildgebung liefert bei der mpMRT die wichtigsten anatomischen Informationen. Das Prostatakarzinom stellt sich in der T2-Wichtung signalarm dar. Die Quantifizierung der T2-Signalintensität mittels dezidierter Mappingsequenzen wurde in ersten Studien an kleinen Kohorten hinsichtlich der Praktikabilität untersucht [21], größere prospektive Studien zur Detektion und Lokalisation des Prostatakarzinoms liegen mit dieser Methode derzeit noch nicht vor.

Die DWI misst die Brown'sche Molekularbewegung von Wassermolekülen. In der MRT kann die Bewegung des in Wassermolekülen enthaltenen Wasserstoffs durch den Signalverlust zwischen zwei Refokussierungspulsen dargestellt werden [22]. Zur Beseitigung des sogenannten T2-shine-through-Effekts wird aus den Signalintensitäten von 2 oder mehr Diffusionswichtungen der Apparent-Diffusion-Coefficient (ADC) berechnet. Das Prostatakarzinom weist im Allgemeinen aufgrund der höheren Zelldichte und den vermehrten intra- und interzellulären Proteinen ein im Vergleich zum normalen Prostatagewebe vermehrte Diffusionsrestriktion auf [23]. Aus diesem Grund ist typischerweise

das Prostatakarzinom im Vergleich zum normalen Prostatagewebe durch einen im Vergleich zum normalen Gewebe niedrigeren ADC-Wert und entsprechend erhöhten Signalintensitäten auf den diffusionsgewichteten Bildern charakterisiert.

Die DCE-MRI misst kontinuierlich nach der bolusförmigen intravenösen Applikation eines unspezifischen extrazellulären Gadolinium-basierten Kontrastmittels die Signalintensitäten im Prostatagewebe. Ein Prostatakarzinom zeichnet sich dabei im Vergleich zum normalen Gewebe im Allgemeinen durch einen früheren Beginn der Signalsteigerung, einen steileren Anstieg der Signalintensitätszeitkurve, durch ein höheres absolutes Signalintensitätsniveau sowie durch einen stärkeren Abfall der Signalintensitäten im weiteren zeitlichen Verlauf aus [24]. Diese Signalintensitätszeitverläufe bilden die Grundlage für alle Modellierungen in den pharmakokinetischen Modellen. Das gebräuchlichste pharmakokinetische Modell ist das offene Zweikompartimentmodell nach Tofts mit den Parametern transfer constant (K^{trans}), der rate constant (k_{ep}) und dem extrazellulären extravaskulären Raum (EES) [25].

Die ^1H -MRS dagegen ermöglicht die nicht invasive Beurteilung der chemischen Zusammensetzung der Prostata. Das empfangene Frequenzspektrum wird mittels der Fouriertransformation in die einzelnen Frequenzen zerlegt, welche in Parts per Million (ppm) der Resonanzfrequenz von Trimethylsilylpropionat auf der Abszisse mit entsprechender Signalstärke auf der Ordinate dargestellt werden [26]. Für die Prostatadiagnostik wichtige Metabolite sind Cholin bei 3,2 ppm, Zitrat bei 2,6 ppm und Kreatin bei 3,0 ppm. Für die Beurteilung des Prostatagewebes wird das Verhältnis der Konzentrationen von (Cholin + Kreatin)/Zitrat berechnet.

Die klinische Hauptanwendung der mpMRT der Prostata ist in Deutschland die Detektion eines Karzinoms. Für die Detektion signifikanter Prostatakarzinome konnte gezeigt werden, dass die Kombination aus T2W + DWI + DCE-MRI eine diagnostische Genauigkeit von 0,90 erreicht [27]. Die Hinzunahme der ^1H -MRS führte zu keiner Erhöhung der diagnostischen Genauigkeit. Die diagnostische Nachweisgenauigkeit aller signifikanten und nicht signifikanten Prostatakarzinome betrug in dieser Studie 0,85 [27]. Im Vergleich zur herkömmlichen urologischen Diagnostik (Tastbefund, Serum-PSA-Wert und Prostatavolumen) konnte gezeigt werden, dass sich die diagnostische Genauigkeit bei Verwendung der MRT für den Nachweis signifikanter Prostatakarzinome von 0,81 auf 0,91 erhöhte [28]. Dieses Ergebnis war

unabhängig von der verwendeten Feldstärke des MRT-Geräts (1,5- oder 3,0-Tesla) [28]. Für die Histologiegewinnung aus im MRT suspekten Arealen wurde in der Vergangenheit in spezialisierten Zentren die MRT-gestützte Biopsie der Prostata angewendet [29]. Es konnte gezeigt werden, dass dieser Ansatz im Vergleich zur Diagnostik mit der systematischen TRUS gestützten Biopsie 89,4% weniger Low-risk-Prostatakarzinome und 17,7% mehr Intermediate-/high-risk-Prostatakarzinome nachwies. Der negativ prädiktive Wert für den Nachweis eines Intermediate- oder High-risk-Prostatakarzinoms betrug für den MRT-Ansatz 97% und für die systematische TRUS-gestützte Biopsie 72% [30]. Das Argument, dass die MRT-Strategie im Vergleich zur TRUS-Strategie teurer ist, kann widerlegt werden. Denn es konnte gezeigt werden, dass beide Strategien in etwa die gleichen Kosten verursachen [31]. Zusätzlich führt die MRT-Strategie im Vergleich zur TRUS-S-Prostatakarzinomen und damit zu einer verbesserten Quality of Life [31].

Eine Alternative zur gezielten MRT-gestützten Biopsie ist die gezielte TRUS-gestützte Biopsie nach kognitiver Fusion mit den MRT-Bildern oder die gezielte TRUS-gestützte Biopsie nach vorheriger Fusion mit den MRT-Bildern (► **Abb. 4, 5**). Prinzipiell lassen sich bei der letztgenannten Methode zwei technische Ansätze unterscheiden. Der von den meisten Anbietern angebotene Ansatz ist die rigide Fusionierung von MRT- und Ultraschallbildern. Diese Art der Fusionierung kann jedoch keine, durch den Ultraschallkopf bedingte Verformungen der Prostata antizipieren. Neuere Systeme fusionieren dagegen elastisch und minimieren dieses Problem. Die bisher größte zur Fusionsbiopsie veröffentlichte Studie untersuchte prospektiv 1003 Patienten [32]. Diese Studie konnte zeigen, dass die gezielte Biopsie im Vergleich zur systematischen TRUS-gestützten Biopsie 30% mehr High-risk-Prostatakarzinome (173 vs. 122 Patienten) und 17% weniger Low-risk-Prostatakarzinome (213 vs. 258 Patienten) mit weniger Stanzzyllindern nachweist. Durch die Hinzunahme der systematischen Biopsie zur gezielten Biopsie konnte zwar bei 103 Patienten zusätzlich ein Prostatakarzinom gesichert werden, dieses war aber in 86 Fällen (83%) ein Low-risk-Prostatakarzinom und nur in 5 Fällen (5%) ein High-risk-Prostatakarzinom [32]. Des Weiteren wurde gezeigt, dass für jedes mit der systematischen Biopsie zusätzlich gefundene High-risk-Prostatakarzinom 200 Patienten sowohl systematisch als auch gezielt biopsiert werden müssen [32].

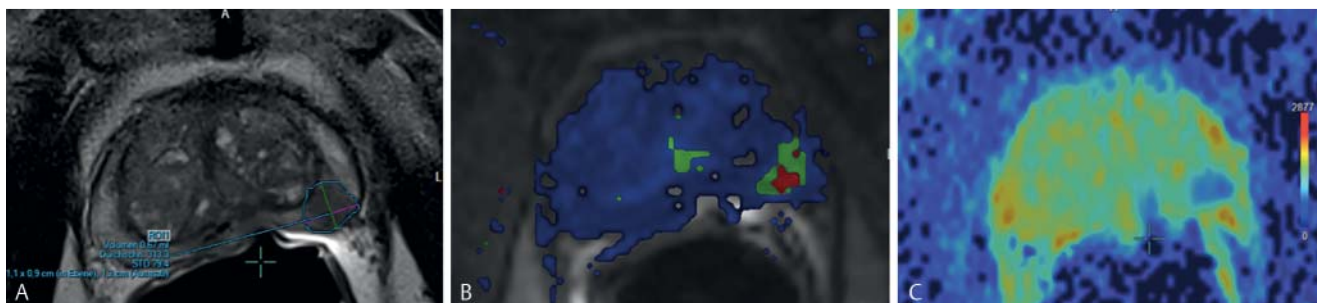


Abb. 4 Multiparametrische MRT bei 1,5 T unter Verwendung einer Endorektalsonde des identischen Patienten aus Abb. 1. Auf dem T2w-Bild (A) erkennt man ein karzinomsuspektes hypointenes Areal in der linken dorsolateralen peripheren Zone ohne Vorwölbung oder Infiltration der Kapsel. Die mit den Signalintensitäten (SI) der DCE-MRI berechnete pharmakokinetische Parameterkarte k_{ep} (B) hat links dorsolateral im Vergleich zu dem umliegenden Gewebe karzinomsuspekt fokale erhöhte Werte. Der SI-t-Verlauf ist vom Typ III (nicht abgebildet). Auf der ADC Karte (C) finden sich an

identischer Stelle karzinomsuspekt fokale erniedrigte Werte des Diffusionskoeffizienten (blau kodiert) mit korrespondierend erhöhten SI auf dem $b = 800$ Bild (nicht abgebildet). Der entsprechende Summenscore der PI-RADS-Klassifikation in der Version 1 beträgt $4 + 5 + 5 = 14$; dies entspricht einem PI-RADS-Score V. Gemäß der Version 2 der PI-RADS-Klassifikation entspricht das Areal in der DWI einem PI-RADS-Score IV, da es kleiner als $< 1,5$ cm ist. Das Scoring des T2w-Bildes und der DCE-MRI sind hierbei unerheblich.

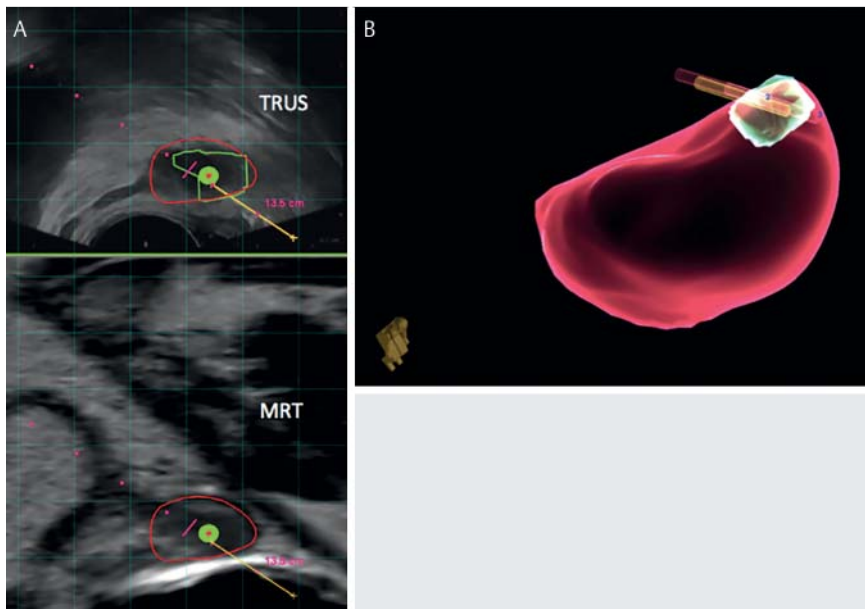


Abb. 5 Nach elastischer Fusion der MRT-Bilder mit den TRUS-Bildern (A) erkennt man die Prostata rot umrandet. Das auf dem T2w-Bild markierte karzinosuspekte Areal (Abb. 5) ist auf dem TRUS-Bild grün umrandet. Die TRUS-gestützte Biopsierichtung wird als rot gepunktete Linie dargestellt. Die Biopsieentnahme erfolgt, wenn die „Zielscheibe“ (grüne kreisrunde Fläche mit rotem Punkt) sich im suspekten Areal befindet. In (B) abgebildet ist die im TRUS registrierte Prostata mit dem suspekten Areal und der Lage der gezielt TRUS-gestützt entnommen 3 Stanzbiopsien. In allen 3 Biopsien wurde ein Prostatakarzinom mit einem Gleason-Score 4 + 4 (70 – 80 % der Biopsiefläche einnehmend) nachgewiesen. Die systematische TRUS-gestützte Biopsie konnte keine weiteren Prostatakarzinomareale nachweisen.

Die Voraussetzung für das richtige Staging ist die genaue Lokalisation. Für die Lokalisation ist identisch zur Detektion eine Kombination aus T2w, DWI und DCE-MRI sinnvoll. Die entsprechenden diagnostischen Genauigkeiten liegen zwischen 0,76 – 0,84 [33, 34]. Für die Detektion eines extrakapsulären Wachstums ist dagegen die hochaufgelöste T2w-TSE-Sequenz die entscheidende Sequenz. In einer Metaanalyse aus dem Jahr 2001 konnte für den Nachweis eines extrakapsulären Wachstums eine diagnostische Genauigkeit von 74 % nachgewiesen werden [35]. Aktuelle Daten aus dem Jahr 2013 belegen, dass auch unter Verwendung neuer 3-Tesla-Geräte und einer Endorektalspule die diagnostische Genauigkeit für den Nachweis eines extrakapsulären Wachstums mit 0,73 nahezu konstant bleibt [44]. Diese konstant gute diagnostische Genauigkeit ist der Grund, weshalb die MRT bei Patienten vor geplanter radikaler Prostatektomie die chirurgische Entscheidung für oder gegen den Erhalt des neurovaskulären Bündels nachweislich erhöht [36].

Im Rahmen der aktiven Überwachung wird in Großbritannien anders als in Deutschland eine MRT der Prostata entsprechend der National Institute for Health and Care Excellence (NICE) Guideline für das Prostatakarzinom bei allen Patienten durchgeführt, bei denen eine aktive Überwachung geplant ist oder bei denen im Rahmen der aktiven Überwachung unklare PSA- und klinische Veränderungen auftreten [37]. Der Grund hierfür ist, dass ein Prostatakarzinom durch eine systematische TRUS-gestützte Biopsie nicht immer ausreichend genau charakterisiert werden kann. Dies gilt insbesondere für anterior und apikal gelegene Prostatakarzinome [38]. Prostatakarzinome mit einem Volumen von $>0,5 \text{ cm}^3$ werden mithilfe der MRT mit einer diagnostischen Genauigkeit von 0,91 – 0,94 nachgewiesen [39]. Berücksichtigt man in dieser Analyse noch den Gleason-Score, so beträgt die Sensitivität für den Nachweis eines Prostatakarzinoms mit einem Gleason-Score von 3 + 3 für kleine Karzinome weniger als 0,65, steigt jedoch mit zunehmendem Tumorumfang auf Werte über 0,9 an. Für Prostatakarzinome mit einem Gleason-Score >6 beträgt die Sensitivität für den Nachweis des Prostatakarzinoms bereits bei kleinen Volumina größer 0,8 und steigt mit zunehmendem Volumen auf nahezu 100 % an [39]. Vereinfacht könnte das für die Praxis bedeuten, dass ein negatives MRT (keine unklaren, wahrscheinlich oder hoch wahrscheinlich,

malignen Areale) ein starker Hinweis für die Eignung des Patienten für eine aktive Überwachung ist. In einer aktuellen prospektiven Studie mit 150 Patienten und einer systematischen transperinealen 30fach Biopsie als Goldstandard konnte gezeigt werden, dass ein PI-RADS-Score von 1 oder 2 (hoch wahrscheinlich oder wahrscheinlich benigne Areale) lediglich mit einer Wahrscheinlichkeit von 1,3 % mit einem Moderate-risk-Prostatakarzinom assoziiert war [35]. Bei keinem Patienten mit einem PI-RADS-Score von 1 oder 2 wurde in dieser Studie ein High-risk-Prostatakarzinom nachgewiesen [28].

MR-Elastografie

Das physikalische Grundprinzip der Elastografie ist die kontrollierte Verschiebung von Gewebeschichten mittels Scherwellen. Die Ausbreitungsgeschwindigkeit der Scherwellen hängt vom Schermodul ab, welches ein Maß für die Steifigkeit ist. Das Schermodul kann mittels medizinischer Bildgebung durch direkte Abbildung der Scherwellen gemessen werden (mechanische Bildgebung) [40]. Die MR-Elastografie (MRE) basiert auf der zeitaufgelösten Aufnahme durch den Körper propagierender Scherwellen. Diese Scherwellen werden von einem zusätzlich zum MR-Tomografen benötigten Gerät (sog. Aktor) erzeugt und über die Körperoberfläche des Patienten eingekoppelt. Die Scherwellen werden dann mittels bewegungssensitiver MRT-Sequenzen aufgenommen (Phasenkontrasttechnik). Aus diesem zeitaufgelösten Bilddatensatz kann mittels spezieller Inversionstechniken eine Karte der Organsteifigkeit (sog. Elastogramm) generiert werden, auf der die Steifigkeit in Kilopascal (kPa) ersichtlich ist. Derzeit in mehreren prospektiven Studien evaluiert und erst seit wenigen Jahren klinisch etabliert ist die MR-Elastografie zur Graduierung der Leberfibrose [41]. Die entsprechend erforderliche Technik ist mittlerweile kommerziell bei verschiedenen Geräteherstellern erhältlich. Potenzieller Vorteil der MRE gegenüber der Ultraschallelastografie ist die Möglichkeit ein größeres Zielvolumen und hier ein 3-dimensionales Wellenfeld aufnehmen zu können, was potenziell zu einer höheren diagnostischen Genauigkeit führt. Zur MRE der Prostata gibt es derzeit nur erste Machbarkeitsstudien an gesunden Probanden und wenigen Patienten (Abb. 6) [42]. Eine Abschätzung der Eignung für die

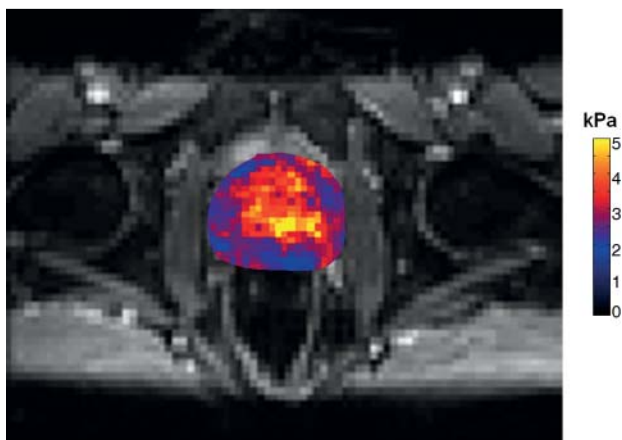


Abb. 6 MR-Elastografie bei 3 Tesla mittel EPI-Sequenz unter Verwendung einer Körperoberflächenspule bei einem 40-jährigen gesunden Probanden. Perineale mechanische Anregung mit Frequenzen von 60 Hz, 65 Hz, 70 Hz, 75 Hz und 80 Hz (Akquisitionszeit 3 Minuten). Die Abbildung zeigt das aus den Rohdaten mittels Inversion berechnete Elastogramm, die Steifigkeit der Prostata ist hier farbkodiert orts aufgelöst dargestellt (Pixelgröße 3×3 mm) und liegt um 4 kPa.

Detektion und Lokalisation des Prostatakarzinoms ist derzeit noch nicht möglich.

PI-RADS-Klassifikation Version 1 und Version 2

Die Einführung der PI-RADS-Klassifikation in der ersten Version (PI-RADS V1) vor 2 Jahren führte zu einer erhöhten Akzeptanz der MRT der Prostata bei den Urologen. In der Version 1 wird für jede Läsion und jede verwendete multiparametrische Methode einen Punktwert von 1–5 vergeben [43], Abschließend wird für jede Läsion ein Gesamtscore angegeben, der die Wahrscheinlichkeit für ein klinisches signifikantes Prostatakarzinom angibt, wobei 1 für hochwahrscheinlich benigne und 5 für hochwahrscheinlich maligne steht [43]. Um dieses Vorgehen zu objektivieren, wurde vorgeschlagen, aus den Einzelscores einen Summenscore zu bilden [44]. Der Summenscore wiederum kann dann in den PI-RADS-Gesamtscore konvertiert werden. Dieser ist unabhängig von der Anzahl der verwendeten Methoden, reicht von 1–5 und kann einfach kommuniziert werden [27, 45]. Im Vergleich zur Befundung ohne PI-RADS V1 führt die Verwendung des PI-RADS-Scores zu einer verbesserten Detektionsgenauigkeit von 0,83–0,85 und einer erhöhten Interreader-Übereinstimmung [27, 46,

47]. Für Prostatakarzinome ist die Übereinstimmung der einzelnen Befunde gut (Kappa-Werte zwischen 0,63–0,8) [46, 47].

Die erstmals im Dezember 2014 vorgestellte Klassifikation nach PI-RADS in der Version 2 (PI-RADS V2) ist seit Anfang des Jahres 2015 als pdf-Dokument unter dem link <http://www.acr.org/Quality-Safety/Resources/PIRADS/> abrufbar [48]. Diese in Zusammenarbeit von European Society of Urogenital Radiology (ESUR) und American College of Radiology (ACR) entstandene Version nimmt für sich in Anspruch, die Limitationen der 1. Version zu minimieren und eine global akzeptierte Standardisierung zu erreichen. Anders als die PI-RADS V1 liegen für die PI-RADS V2 bisher noch keine Evaluationsergebnisse vor. Genau wie in der 1. Version werden ausschließlich die Bilder der multiparametrischen MRT für die Klassifikation herangezogen. In der Version 2 bleibt die Klassifizierung in PI-RADS 1–5 bestehen. Jedoch wird für die Beurteilung nach PI-RADS die $^1\text{H-MRS}$ nicht mehr berücksichtigt. Die Bildung des Summenscores entfällt ebenfalls. Von entscheidender Bedeutung für die Beurteilung der peripheren Zone sind nun die diffusionsgewichteten Bilder und für die Beurteilung der zentralen Drüsenregionen die T2w Bilder (Abb. 7, Tab. 1). Die DCE-MRI spielt nur noch eine untergeordnete Rolle. Sie wird für die weiterführende Klassifizierung von PI-RADS 3-Läsionen (DWI) der peripheren Zone benötigt. Hier führt ein frühes fokales Enhancement der suspekten Läsion zu ei-

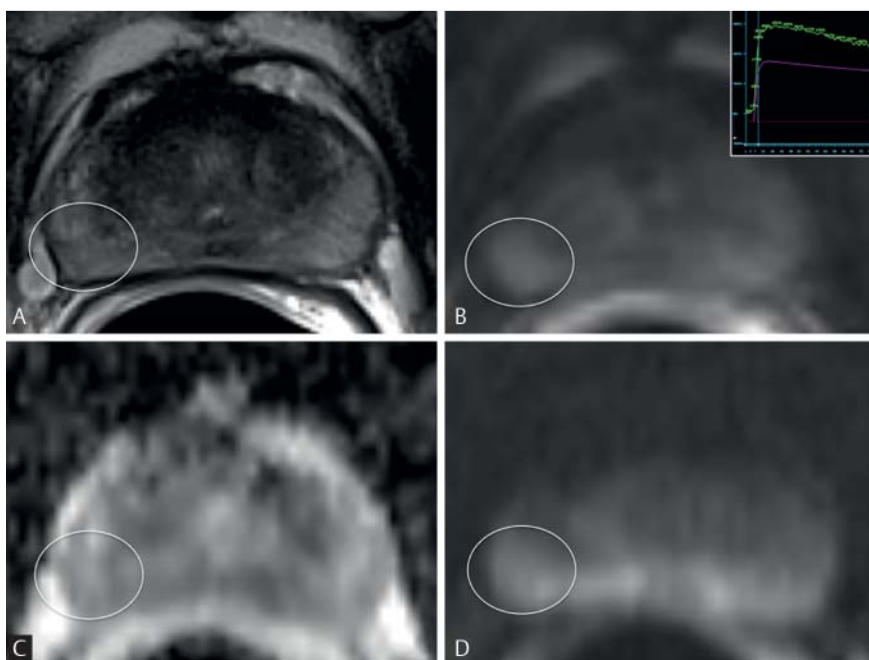


Abb. 7 Multiparametrische MRT der Prostata eines 47-jährigen Patienten mit einem PSA = 5,1 ng/ml. Auf dem T2w-Bild **A** erkennt man in der peripheren Zone der mittleren Drüse rechts posterolateral eine bandförmig-streifige flau Hypointensität (weißer Kreis). In der DCE-MRI **B** zeigt dieses Areal ein fokales und frühes Enhancement im Vergleich zum umliegenden Gewebe. Die korrespondierende SI-t-Kurve (rechts oben in **B**) fällt nach Erreichen des Maximums im weiteren Verlauf ab. Auf der ADC-Karte **C** zeigt dieses Areal eine diffuse Diffusionsrestriktion mit korrespondierenden diffusen Hyperintensitäten auf dem b-800 Bild der DWI **D**. Entsprechend der PI-RADS V1-Klassifikation wurde für die T2w 2 Punkte, für die DWI 2 Punkte und für die DCE-MRI 4 Punkte (fokal und Typ III Kurve) vergeben. Abschließend wurde diese Läsion mit einem Gesamtscore von 3 (unklarer Befund) bewertet. Nach der PI-RADS V2-Klassifikation wurde die T2w mit 2 Punkten, die DWI mit 2 Punkten und die DCE-MRI mit „+“ (frühes, fokales Enhancement) bewertet. Da die Läsion in der peripheren Zone liegt, ist der Punktwert der DWI für den Gesamtscore von entscheidender Bedeutung, weshalb die Läsion mit einem Gesamtscore von 2 (wahrscheinlich benigner Befund) bewertet wurde. Der Score für die T2w und das Enhancement werden in diesem Fall für den Gesamtscore nach PI-RADS V2 nicht berücksichtigt (Tab. 1). Mit der Stanzbiopsie der In-bore-MRT-gestützten Biopsie wurde normales Prostatagewebe mit geringen Entzündungsinfiltraten nachgewiesen.

Tab. 1 PI-RADS V2-Scoringschema für die periphere Zone.

DWI	T2w	DCE-MRI	PI-RADS
1	alle ¹	alle	1
2	alle	alle	2
3	alle	– ² + ³	3 4
4	alle	alle	4
5	alle	alle	5

¹ „alle“ steht für Score 1 – 5.

² „–“ bedeutet kein frühes Enhancement oder diffuses Enhancement, welches mit dem suspekten Befund nicht korreliert oder fokales Enhancement, korrespondierend zu typischen BPH-Knoten.

³ „+“ bedeutet frühes fokales Enhancement in der suspekten Läsion.

Tab. 2 PI-RADS V2-Scoringschema für die zentrale Drüse.

T2w	DWI	DCE-MRI	PI-RADS
1	alle ¹	alle	1
2	alle	alle	2
3	1 – 4 5	alle	3 4
4	alle	alle	4
5	alle	alle	5

¹ „alle“ steht für Score 1 – 5.

nem Upgrading in die Kategorie 4. Der wesentliche Unterschied zwischen einem Befund mit einem Score 4 und einem Score 5 in der T2w und DWI ist ein Durchmesser < 1,5 cm bzw. ≥ 1,5 cm. Im Befund sollten nicht mehr als 4 Läsionen mit einem PI-RADS-Score von 3 – 5 vermerkt werden. Für den Fall, dass mehr als 4 solcher Läsionen vorhanden sind, werden die 4 Läsionen mit dem höchsten PI-RADS-Score angegeben. Für jede dieser Läsionen sollte mindestens die maximale Ausdehnung angegeben werden. Eine weitere Erneuerung betrifft das Sektorenmodell, welches nun 39 Regionen unterscheidet: 36 für die Prostata, 2 für die Samenblasen und 1 für den externen Sphinkter der Urethra. Für diese Regionen werden statt der Zahlen nun an die Anatomie angelehnte, einfach zu verstehende Abkürzungen verwendet.

Zusammenfassung

Zu den häufigen klinischen Fragestellungen gehören bei der Prostata die Detektion, die Lokalisation und das Staging sowie die aktive Überwachung des Prostatakarzinoms. Die genaueste Methode für die Detektion des Prostatakarzinoms ist die multiparametrische MRT. Für die Durchführung und Befundung der multiparametrischen MRT hat die neue PI-RADS Version 2 den Anspruch, die Limitationen der PI-RADS Version 1 zu beseitigen und eine global anerkannte standardisierte Befunderstellung zu ermöglichen. Die als unklare, wahrscheinlich oder hoch wahrscheinlich maligne klassifizierte Areale können entweder gezielt MRT-gestützt biopsiert oder gezielt TRUS-gestützt nach vorheriger Fusion mit den MRT-Bildern biopsiert werden. Signifikante Prostatakarzinome werden mit beiden methodischen Ansätzen mit einer hohen diagnostischen Genauigkeit detektiert. Neueste Studien zur Ultraschallelastografie können belegen, dass diese Methode für den Nachweis signifikanter Prostatakarzinome ebenfalls geeignet zu sein scheint. In Zukunft könnten daher im Rahmen einer Fusionsbiopsie sowohl aus den im MRT auffälligen Arealen als auch aus

den in der Ultraschallelastografie auffälligen Arealen gezielt eine Biopsie entnommen werden. Alternativ hierzu könnte bei Bestätigung der Ergebnisse zur Elastografie in Zukunft auch eine MR-Elastografie zur Erweiterung der mpMRT durchgeführt werden, die sich verhältnismäßig einfach in das MRT-Protokoll integrieren ließe. Die beste bildgebende Methode zur Lokalisation und Staging des Prostatakarzinoms ist die multiparametrische MRT. Die erreichten diagnostischen Genauigkeiten liegen je nach Studie zwischen 0,73 – 0,84. Die beste bildgebende Methode für die Auswahl geeigneter Patienten für eine aktive Überwachung ist ebenfalls die multiparametrische MRT. Mit ihr lassen sich Intermediate-/High-risk-Prostatakarzinome und Karzinome mit einem Volumen von > 0,5 cm³ mit einer hohen diagnostischen Genauigkeit nachweisen. In diesem Zusammenhang scheint aber auch die Ultraschallelastografie bei der Auswahl geeigneter Patienten behilflich zu sein.

Literatur

- 1 Baras N, Barnes B, Bertz J et al. Übersicht zu den Krebssterbefällen. In: Krebs in Deutschland. Robert Koch Institut (Hrsg). Berlin: 2013; 17
- 2 Brock M, von Bodman C, Sommerer F et al. Comparison of real-time elastography with grey-scale ultrasonography for detection of organ-confined prostate cancer and extra capsular extension: a prospective analysis using whole mount sections after radical prostatectomy. *BJU international* 2011; 108: E217 – E222
- 3 Wells PN, Liang HD. Medical ultrasound: imaging of soft tissue strain and elasticity. *Journal of the Royal Society, Interface/the Royal Society* 2011; 8: 1521 – 1549
- 4 Langer DL, van der Kwast TH, Evans AJ et al. Intermixed normal tissue within prostate cancer: effect on MR imaging measurements of apparent diffusion coefficient and T2-sparse versus dense cancers. *Radiology* 2008; 249: 900 – 908
- 5 Junker D, Schafer G, Aigner F et al. Potentials and limitations of real-time elastography for prostate cancer detection: a whole-mount step section analysis. *TheScientificWorldJournal* 2012; 2012: 193213
- 6 Pallwein L, Mitterberger M, Struve P et al. Comparison of sonoelastography guided biopsy with systematic biopsy: impact on prostate cancer detection. *European radiology* 2007; 17: 2278 – 2285
- 7 Salomon G, Drews N, Autier P et al. Incremental detection rate of prostate cancer by real-time elastography targeted biopsies in combination with a conventional 10-core biopsy in 1024 consecutive patients. *BJU international* 2014; 113: 548 – 553
- 8 Nygard Y, Haukaas SA, Halvorsen OJ et al. A positive real-time elastography is an independent marker for detection of high-risk prostate cancers in the primary biopsy setting. *BJU international* 2014; 113: E90 – E97
- 9 Junker D, Schafer G, Kobel C et al. Comparison of real-time elastography and multiparametric MRI for prostate cancer detection: a whole-mount step-section analysis. *American journal of roentgenology* 2014; 202: W263 – W269
- 10 Boehm K, Salomon G, Beyer B et al. Shear Wave Elastography for Localization of Prostate Cancer Lesions and Assessment of Elasticity Thresholds: Implications for Targeted Biopsies and Active Surveillance Protocols. *J Urol* 2015; 193: 794
- 11 Schimmoller L, Quentin M, Arsov C et al. Predictive power of the ESUR scoring system for prostate cancer diagnosis verified with targeted MR-guided in-bore biopsy. *Eur J Radiol* 2014; 83: 2103 – 2108
- 12 Albrecht T, Blomley M, Bolondi L et al. Guidelines for the use of contrast agents in ultrasound. January 2004. *Ultraschall in der Medizin* 2004; 25: 249 – 256
- 13 Taverna G, Morandi G, Seveso M et al. Colour Doppler and microbubble contrast agent ultrasonography do not improve cancer detection rate in transrectal systematic prostate biopsy sampling. *BJU international* 2011; 108: 1723 – 1727
- 14 Braeckman J, Autier P, Garbar C et al. Computer-aided ultrasonography (HistoScanning): a novel technology for locating and characterizing prostate cancer. *BJU international* 2008; 101: 293 – 298
- 15 Javed S, Chadwick E, Edwards AA et al. Does prostate HistoScanning play a role in detecting prostate cancer in routine clinical practice? Results from three independent studies. *BJU international* 2014; 114: 541 – 548

- 16 Schiffmann J, Tennstedt P, Fischer J et al. Does HistoScanning predict positive results in prostate biopsy? A retrospective analysis of 1188 sextants of the prostate. *World journal of urology* 2014; 32: 925–930
- 17 Schiffmann J, Fischer J, Tennstedt P et al. Comparison of prostate cancer volume measured by HistoScanning and final histopathological results. *World journal of urology* 2014; 32: 939–944
- 18 Loch T. Computerized supported transrectal ultrasound (C-TRUS) in the diagnosis of prostate cancer. *Der Urologe Ausg A* 2004; 43: 1377–1384
- 19 Grabski B, Baeurle L, Loch A et al. Computerized transrectal ultrasound of the prostate in a multicenter setup (C-TRUS-MS): detection of cancer after multiple negative systematic random and in primary biopsies. *World journal of urology* 2011; 29: 573–579
- 20 Strunk T, Decker G, Willinek W et al. Combination of C-TRUS with multiparametric MRI: potential for improving detection of prostate cancer. *World journal of urology* 2014; 32: 335–339
- 21 Liu W, Turkbey B, Senegas J et al. Accelerated T2 mapping for characterization of prostate cancer. *Magnetic resonance in medicine: official journal of the Society of Magnetic Resonance in Medicine/Society of Magnetic Resonance in Medicine* 2011; 65: 1400–1406
- 22 Stejskal EO, Tanner JE. Spin diffusion measurements: spin echos in the presence of a time dependent field gradient. *J Chem Phys* 1965; 42: 288–292
- 23 Langer DL, van der Kwast TH, Evans AJ et al. Prostate tissue composition and MR measurements: investigating the relationships between ADC, T2, K(trans), v(e), and corresponding histologic features. *Radiology* 2010; 255: 485–494
- 24 Franiel T, Hamm B, Hricak H. Dynamic contrast-enhanced magnetic resonance imaging and pharmacokinetic models in prostate cancer. *Eur Radiol* 2011; 21: 616–626
- 25 Tofts PS, Brix G, Buckley DL et al. Estimating kinetic parameters from dynamic contrast-enhanced T(1)-weighted MRI of a diffusible tracer: standardized quantities and symbols. *J Magn Reson Imaging* 1999; 10: 223–232
- 26 Franiel T. Multiparametrische Magnetresonanztomografie der Prostata – Technik und klinische Anwendungen. *Fortschr Röntgenstr* 2011; 183: 607–617
- 27 Roethke MC, Kuru TH, Schultze S et al. Evaluation of the ESUR PI-RADS scoring system for multiparametric MRI of the prostate with targeted MR/TRUS fusion-guided biopsy at 3.0 Tesla. *Eur Radiol* 2014; 24: 344–352
- 28 Thompson JE, Moses D, Shnier R et al. Multiparametric Magnetic Resonance Imaging Guided Diagnostic Biopsy Detects Significant Prostate Cancer and could Reduce Unnecessary Biopsies and Over Detection: A Prospective Study. *J Urol* 2014; 192: 67–74
- 29 Franiel T, Stephan C, Erbersdobler A et al. Areas suspicious for prostate cancer: MR-guided biopsy in patients with at least one transrectal US-guided biopsy with a negative finding – multiparametric MR imaging for detection and biopsy planning. *Radiology* 2011; 259: 162–172
- 30 Pokorny MR, de Rooij M, Duncan E et al. Prospective study of diagnostic accuracy comparing prostate cancer detection by transrectal ultrasound-guided biopsy versus magnetic resonance (MR) imaging with subsequent MR-guided biopsy in men without previous prostate biopsies. *Eur Urol* 2014; 66: 22–29
- 31 de Rooij M, Crienen S, Witjes JA et al. Cost-effectiveness of magnetic resonance (MR) imaging and MR-guided targeted biopsy versus systematic transrectal ultrasound-guided biopsy in diagnosing prostate cancer: a modelling study from a health care perspective. *Eur Urol* 2014; 66: 430–436
- 32 Siddiqui MM, Rais-Bahrami S, Turkbey B et al. Comparison of MR/ultrasound fusion-guided biopsy with ultrasound-guided biopsy for the diagnosis of prostate cancer. *JAMA* 2015; 313: 390–397
- 33 Vargas HA, Akin O, Franiel T et al. Diffusion-weighted endorectal MR imaging at 3 T for prostate cancer: tumor detection and assessment of aggressiveness. *Radiology* 2011; 259: 775–784
- 34 Beyersdorff D, Lüdemann L, Dietz E et al. Dynamische kontrastmittelgestützte MRT der Prostata: Vergleich von zwei Auswerteverfahren. *Fortschr Röntgenstr* 2011; 183: 456–461
- 35 Sonnad SS, Langlotz CP, Schwartz JS. Accuracy of MR imaging for staging prostate cancer: a meta-analysis to examine the effect of technologic change. *Acad Radiol* 2001; 8: 149–157
- 36 Hricak H, Wang L, Wei DC et al. The role of preoperative endorectal magnetic resonance imaging in the decision regarding whether to preserve or resect neurovascular bundles during radical retropubic prostatectomy. *Cancer* 2004; 100: 2655–2663
- 37 Graham J, Kirkbride P, Cann K et al. Prostate cancer: summary of updated NICE guidance. *Bmj* 2014; 348: f7524
- 38 Hambrock T, Somfalk DM, Hoeks C et al. Magnetic resonance imaging guided prostate biopsy in men with repeat negative biopsies and increased prostate specific antigen. *J Urol* 2010; 183: 520–527
- 39 Vargas HA, Akin O, Shukla-Dave A et al. Performance characteristics of MR imaging in the evaluation of clinically low-risk prostate cancer: a prospective study. *Radiology* 2012; 265: 478–487
- 40 Sack I, Fischer T, Thomas A et al. Magnetic resonance elastography of the liver. *Der Radiologe* 2012; 52: 738–744
- 41 Singh S, Venkatesh SK, Wang Z et al. Diagnostic Performance of Magnetic Resonance Elastography in Staging Liver Fibrosis: A Systematic Review and Meta-analysis of Individual Participant Data. *Clin Gastroenterol Hepatol* 2015; 13: 440–451
- 42 Sahebjavaher RS, Nir G, Honarvar M et al. MR elastography of prostate cancer: quantitative comparison with histopathology and repeatability of methods. *NMR in biomedicine* 2015; 28: 124–139
- 43 Barentsz JO, Richenberg J, Clements R et al. ESUR prostate MR guidelines 2012. *Eur Radiol* 2012; 22: 746–757
- 44 Röthke M, Blondin D, Schlemmer HP et al. PI-RADS-Klassifikation: Strukturiertes Befundungsschema für die MRT der Prostata. *Fortschr Röntgenstr* 2013; 185: 253–261
- 45 Schimmoller L, Quentin M, Arsov C et al. MR-sequences for prostate cancer diagnostics: validation based on the PI-RADS scoring system and targeted MR-guided in-bore biopsy. *Eur Radiol* 2014; 24: 2582–2589
- 46 Renard-Penna R, Mozer P, Cornud F et al. Prostate Imaging Reporting and Data System and Likert Scoring System: Multiparametric MR Imaging Validation Study to Screen Patients for Initial Biopsy. *Radiology* 2015; 275: 458–468
- 47 Schimmoller L, Quentin M, Arsov C et al. Inter-reader agreement of the ESUR score for prostate MRI using in-bore MRI-guided biopsies as the reference standard. *Eur Radiol* 2013; 23: 3185–3190
- 48 American College of Radiology. MR Prostate Imaging Reporting and Data System version 2.0. from <http://www.acr.org/Quality-Safety/Resources/PIRADS/>