

#### Redaktion

F. Grehn, Würzburg

#### Unter ständiger Mitarbeit von:

A. Kampik, München  
B. Seitz, Homburg/Saar



#### Punkte sammeln auf...

### springermedizin.de/ eAkademie

#### Teilnahmemöglichkeiten

Diese Fortbildungseinheit steht Ihnen als e.CME und e.Tutorial in der Springer Medizin e.Akademie zur Verfügung.

- e.CME: kostenfreie Teilnahme im Rahmen des jeweiligen Zeitschriftenabonnements
- e.Tutorial: Teilnahme im Rahmen des e.Med-Abonnements

#### Zertifizierung

Diese Fortbildungseinheit ist mit 3 CME-Punkten zertifiziert von der Landesärztekammer Hessen und der Nordrheinischen Akademie für Ärztliche Fort- und Weiterbildung und damit auch für andere Ärztekammern anerkennungsfähig.

#### Hinweis für Leser aus Österreich und der Schweiz

Gemäß dem Diplom-Fortbildungs-Programm (DFP) der Österreichischen Ärztekammer werden die in der e.Akademie erworbenen CME-Punkte hierfür 1:1 als fachspezifische Fortbildung anerkannt. Der Ophthalmologe ist zudem durch die Schweizerische Gesellschaft für Ophthalmologie mit 1 Credit pro Modul anerkannt.

#### Kontakt und weitere Informationen

Springer-Verlag GmbH  
Springer Medizin Kundenservice  
Tel. 0800 77 80 777  
E-Mail: kundenservice@springermedizin.de

# CME Zertifizierte Fortbildung

M.P. Schittkowski<sup>1</sup> · N. Fichter<sup>2</sup>

<sup>1</sup> Augenklinik, Bereich Strabologie, Neuroophthalmologie und okuloplastische Chirurgie, Universitätsmedizin Göttingen, Göttingen

<sup>2</sup> Interdisziplinäres Zentrum für Endokrine Orbitopathie, basedow.ch, Admedico Augenzentrum Olten, Olten

## Orbitale Neoplasien

### Teil 2: Mesenchymale, leukämische, lymphoproliferative und Knochentumoren, Metastasen

#### Zusammenfassung

Anknüpfend an den ersten Teil dieser Fortbildungsreihe werden in der aktuell vorliegenden Arbeit die wichtigsten Eigenschaften mesenchymaler, leukämisch/lymphoproliferativer, ossärer sowie sekundärer Neoplasien der Orbita und die Möglichkeiten, diese zu therapieren, dargestellt. Die theoretischen Grundlagen werden durch zahlreiche Fallbeispiele untermauert und zeigen, welchen wesentlichen Beitrag eine suffiziente Primärdiagnostik in der erfolgreichen Therapie der orbitalen Raumforderung sowie der nicht selten zugrunde liegenden systemischen Grunderkrankung darstellt.

#### Schlüsselwörter

Orbita · Neoplasie · Exophthalmus · Kompressionsneuropathie · Therapie

## Lernziele

Entsprechend den im ersten Teil der Arbeit formulierten Zielen soll der betreuende Augenarzt befähigt werden,

- anhand der klinischen Untersuchung eine orientierende differenzialdiagnostische Einordnung vorzunehmen,
- eine gezielte Fragestellung an die weiterführende (neuro)radiologische Diagnostik zu formulieren und
- eine zielgerechte Zuweisung zur interdisziplinären Diagnostik und ggf. Therapie vorzunehmen.

## Einführung

Im ersten Teil des Beitrags über orbitale Neoplasien lag der Schwerpunkt auf Diagnostik, vaskulären und neurogenen Neoplasien [1].

Der zweite Teil der Arbeit wird die begonnene Systematik in Bezug auf

- mesenchymale Neoplasien,
- vom Knochen ausgehende Raumforderungen,
- orbitale Metastasen,
- fortgeleitete (sekundäre) Orbitatumoren und
- lymphoproliferative und leukämische Erkrankungen

vervollständigen.

## Mesenchymale Tumoren

Mesenchymale Neoplasien machen etwa 9% der Orbitatumoren aus [2]. Primitive mesenchymale Stammzellen besitzen das Potenzial, sich in eine ganze Reihe verschiedener Zelltypen zu differenzieren. Dieser Prozess kann in Stadien unterschiedlicher Differenzierung verharren und zu benignen oder malignen Neoplasien führen (■ Tab. 1, ■ Abb. 1).

## Rhabdomyosarkom

Etwa 1% aller Karzinome treten im Kindesalter auf. Rhabdomyosarkom und Retinoblastom sind auf augenärztlichem Gebiet am häufigsten und für je 3% der pädiatrischen Malignome verantwortlich [3]. Das Manifestationsalter des Rhabdomyosarkoms wird vom histologischen Typ bestimmt:

- Embryonaler und alveolarer Typ, die zusammen ca. 70% aller Rhabdomyosarkome ausmachen, treten in der ersten Dekade mit einem Gipfel im 7./8. Lebensjahr auf.

## Orbital neoplasia · Part 2: Mesenchymal, leukemic, lymphoproliferative and bony tumors, metastasis

### Abstract

With reference to the first article on the topic orbital neoplasias this second part focuses on the main characteristics of mesenchymal, leukemic, lymphoproliferative, osseous as well as secondary neoplasias of the orbit. For each entity the therapeutic approaches are presented. A large number of case report examples underline once more the importance of an efficient diagnostic procedure to ensure sufficient treatment of the lesion itself as well as the relatively common underlying systemic disease.

### Keywords

Orbit · Neoplasia · Exophthalmos · Compressive neuropathy · Therapy

Mesenchymale Neoplasien machen etwa 9% der Orbitatumoren aus

Rhabdomyosarkom und Retinoblastom sind auf augenärztlichem Gebiet die häufigsten Karzinome

**Tab. 1** Histologische Typen mesenchymaler Orbitatumoren [2]

Mesenchymaler Zelltyp	Benigne Neoplasie	Maligne Neoplasie
Quergestreifte Muskulatur	Rhabdomyom	Rhabdomyosarkom
Glatte Muskulatur	Leiomyom	Leiomyosarkom
Fibrozyt	Fibrom	Fibrosarkom
Histiozyt	<b>Fibröses Histiozytom</b>	Malignes Histiozytom
Fett	Lipom	Liposarkom
Knorpel	Chondrom	Chondrosarkom
Knochen	<b>Osteom</b>	Osteosarkom

Fettgedruckte Typen werden im Beitrag besprochen, für die anderen wird wegen ihres extrem seltenen Auftretens auf die Originalquelle [2] verwiesen.

- Anaplastische (pleomorphe) Rhabdomyosarkome manifestieren sich deutlich später und sind bis in das 7. Lebensjahrzehnt hinein zu finden.

Rapides Wachstum äußert sich klinisch in schneller Zunahme eines Exophthalmus, oft verbunden mit Entzündungszeichen wie Lidrötung und Chemosis. Differenzialdiagnostisch kommen akute und subakute Entzündungen, das im Kindesalter wesentlich häufigere kapilläre Hämangiom, aggressive Fibromatose sowie andere schlecht differenzierte Neoplasien anderer Ursprungsgewebe in Betracht. Diagnostisch sind daher die zügige Bildgebung mittels MRT und die inzisionale Biopsie zur Diagnosesicherung (bzw. -ausschluss) für den weiteren Verlauf entscheidend.

Therapeutisch war ursprünglich die Exenteratio orbitae nicht zu vermeiden. In den letzten Jahrzehnten wurde diese durch die Kombination aus Strahlentherapie als Grundstein der lokalen Tumorkontrolle und Chemotherapie zur Senkung des Metastasierungsrisikos komplett verdrängt (Übersicht bei [2] und [4]). Die kombinierte Radiochemotherapie hat geholfen, die ursprüngliche Überlebensrate von 30% bei alleiniger chirurgischer Therapie, auf heute über 90% zu steigern.

### Fibröses Histiozytom

Das fibröse Histiozytom ist der häufigste mesenchymale orbitale Tumor des Erwachsenenalters. Es tritt meist im mittleren Lebensalter auf und äußert sich mit Exophthalmus, häufig Kompressionsneuropathie und seltener Diplopie, Schmerz, Ptosis oder Lidschwellung.

Die benigne (63%) ist häufiger als die lokal aggressive (26%) Form. Das seltenere maligne Wachstumsmuster (11%) entsteht entweder de novo oder als Zweitumor nach Strahlentherapie (z. B. bei Retinoblastom; [5]). Die Behandlung ist ausschließlich chirurgisch und besteht immer in der kompletten Exzision, da auch bei benignen Formen Rezidive oder maligne Entartung auftreten können. Eine wirksame adjuvante Therapie ist nicht bekannt. Der histologische Typ bestimmt die Prognose: Die Überlebensraten nehmen von gutartig (100%) über lokal aggressiv (92%) zu maligne (23%) deutlich ab [5].

### Vom Knochen ausgehende Tumoren

Zahlreiche orbitale Läsionen sind von **reaktiven Knochenveränderungen** begleitet (z. B. Cholesterolgranulom, Riesenzellgranulom, Knochenzyste), die hier nicht im Detail besprochen werden sollen. Nur maximal 2% aller orbitalen Raumforderungen gehen primär vom Knochen aus; Osteom und fibröse Dysplasie sind darunter am häufigsten und werden nachfolgend beschrieben.

Klinisch werden nach Rootman 3 verschiedene klinische Wachstumsmuster unterschieden [2]:

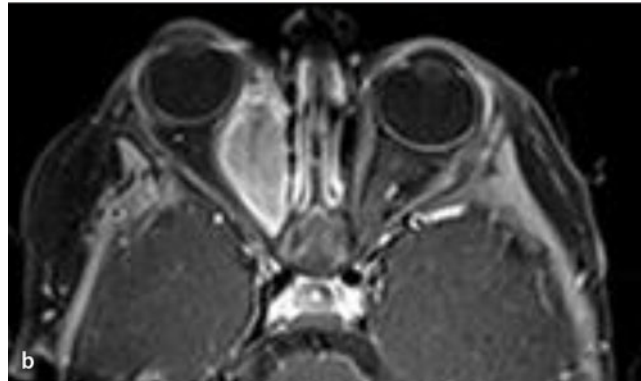
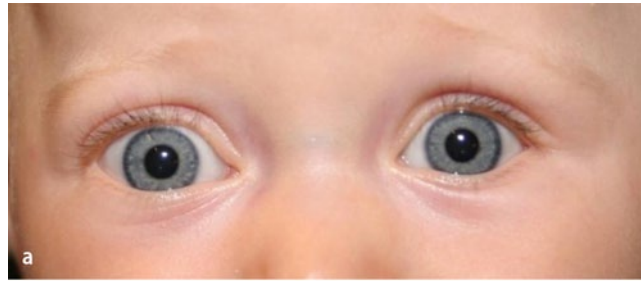- langsam progredienter expansiver Volumeneffekt (typisch für benigne Neoplasien, z. B. Osteom),
- subakuter Volumeneffekt ± plötzliche Weichteilzunahme (z. B. akute Zunahme eines vorbestehenden Exophthalmus durch Einblutung),
- schnelle Progression des Volumeneffektes und infiltrative Aspekte (typisch für maligne Neoplasien).

Diagnostisch sind die zügige Bildgebung mittels MRT und die inzisionale Biopsie zur Diagnosesicherung für den weiteren Verlauf entscheidend

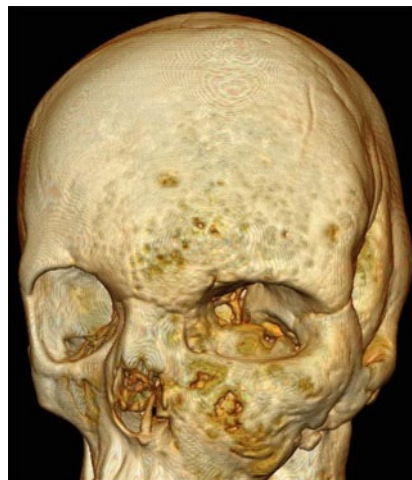Mithilfe der Radiochemotherapie wurde die Überlebensrate auf über 90% gesteigert

Das fibröse Histiozytom äußert sich mit Exophthalmus und häufig mit Kompressionsneuropathie

Die Behandlung besteht immer in der kompletten Exzision



**Abb. 1** ◀ 7 Monate altes Mädchen mit 3 mm Exophthalmus rechts, relatives afferentes Pupillendefizit (RAPD), keine Stauungspapille. **a** Porträt. **b** MRT: hyperdense, kontrastmittelaufnehmende, relativ glatt begrenzte, bis in die Orbitaspitze reichende Läsion in der nasalen Orbita mit erheblicher Verdrängung des N. opticus. HNO-ärztlich inzisionale Biopsie (subtotale Exzision). Histologie: undifferenziertes Sarkom, Staging ohne Nachweis von Metastasen, unter anschließender Chemotherapie und Protonentherapie seit 4 Jahren rezidivfrei



**Abb. 2** ◀ 16 Jahre altes Mädchen, seit dem 6. Lebensjahr progredienter Exophthalmus links, Visus seitengleich 1,0, kein relatives afferentes Pupillendefizit (RAPD). CT: 3-D-Rekonstruktion: ausgedehnte knöcherne Veränderungen bei fibröser Dysplasie als Ausdruck der Hyperplasie der linken Gesichtshälfte. Regelmäßiges augenärztliches Follow-up [Visus, Pupille, Gesichtsfeld, Farbsehen, ggf. visuell evozierte Potenziale (VEP)] zur Erfassung einer möglichen Kompressionsneuropathie notwendig

Osteome entstehen vorzugsweise im Bereich des Sinus frontalis oder ethmoidalis

Osteome sind in der Regel auf konventionellen Röntgenaufnahmen sichtbar

## Osteom

Osteome, die klassischerweise histologisch von normalem Knochen nicht zu unterscheiden sind, entstehen vorzugsweise im Bereich des Sinus frontalis oder ethmoidalis, sodass sie streng genommen eher den fortgeleiteten als den primären Orbitatumoren zuzurechnen sind. Sie werden meist im mittleren Lebensalter und häufiger bei Männern manifest. Die Klinik wird durch die Lage der Raumforderung bestimmt, selten kann sie Ausdruck eines **Gardner-Syndroms** (familiäre adenomatöse Polyposis) sein, das auch wegen der Entartungsneigung der Darmpolypen immer wieder ausgeschlossen werden muss. Osteome sind in der Regel auf konventionellen Röntgenaufnahmen sichtbar und können als Knochenstrukturen unterschiedlichen Reifungsgrades, teilweise mit fibrösen Anteilen, zusammengesetzt sein. Kleinere im Stirnbein oder in den Siebbeinzellen wachsende Osteome ohne Kompressionszeichen des N. opticus und ohne entstellende Konfiguration können belassen werden, andernfalls ist eine Exstirpation angezeigt. Auch zufällig festgestellte, asymptotische Läsionen der Siebbeinzellen sollten entfernt werden, bevor sie den Optikuskanal oder die Orbitaspitze einengen [2].

## Fibröse Dysplasie

Bei dieser Erkrankung werden monostotische (80%) und polyostotische (20%) Formen differenziert, die ätiologisch als hamartöse Fehlbildung des Knochens aufgefasst werden. Sie werden fast ausschließlich vor dem 30. Lebensjahr manifest, im frühen Erwachsenenalter tritt in der Regel bereits Wachstumsstillstand ein.

Da häufig das Os frontale betroffen ist, steht klinisch Gesichtasymmetrie, gefolgt von Exophthalmus und Bulbusverlagerung im Vordergrund. Seltener – meist bei Beteiligung des Os sphenoidale – kann es zur Kompressionsneuropathie kommen. Obwohl eine Darstellung in der Nativrontgenaufnahme möglich ist, ist die genaue Erfassung des Befundes eine Domäne der CT (■ **Abb. 2**).

Um eine Kompressionsneuropathie, die eine operative Dekompression des Sehnervens sicher erfordert, nicht zu übersehen, kommt dem regelmäßigen augenärztlichen Follow-up eine große Bedeutung zu, sofern nicht eine ästhetische Entstellung Anlass zur operativen Rekonstruktion ist.

## Verknöcherndes Fibrom

Von der fibrösen Dysplasie ist die klinische Symptomatik des verknöchernden Fibroms, das bevorzugt in der Adoleszenz auftritt, kaum zu unterscheiden. Der Unterschied liegt darin, dass es infiltrativ wächst und damit aggressiver verläuft. Daraus folgt in der Regel die Notwendigkeit des chirurgischen Vorgehens. Wegen der Gefahr des Rezidivs nach inkompletter Resektion wird die lokal vollständige Tumorentfernung gefordert.

## Orbitale Metastasen

### Symptomatik und Diagnostik

Absiedlungen maligner Tumoren treten in der Augenhöhle wesentlich seltener als in der Aderhaut auf [6], sie stellen jedoch ca. 7–8% aller Neoplasien der Orbita dar [2]. Anatomisch weist die Orbita keine Lymphgefäße auf, die Metastasierung verläuft ausschließlich hämatogen.

Die klinische Symptomatik wird im Wesentlichen durch die Lage des Tumors in der Orbita bestimmt und weniger durch die Art des Primärtumors. Verglichen mit anderen Neoplasien wachsen Metastasen relativ schnell und infiltrieren die Gewebe. Exophthalmus und Motilitätsstörungen mit Diplopie stehen daher klinisch im Vordergrund, gefolgt von sekundärer Ptosis, tastbarer Raumforderung und Sehstörungen [2, 7].

Für die Diagnostik ist zunächst eine sorgfältige Anamnese unverzichtbar. In der Regel ist der Primärtumor bekannt (wenngleich auch gelegentlich vom Patienten verdrängt). Bei etwa einem Viertel der Patienten wird eine orbitale Metastase klinisch manifest, ohne dass der ursprüngliche Tumor bekannt ist, sodass diese Patienten nach Biopsie und histologischer Diagnose ein detailliertes Staging benötigen. Trotzdem bleibt in 10% aller Fälle der Primärtumor zunächst unbekannt [7].

Die Bildgebung muss die Unterscheidung infiltrative vs. expansive Raumforderung liefern, die Größenausdehnung und Lokalisation beschreiben und mögliche Knochenarrosionen aufzeigen. Es ist daher in der Regel eine CT ausreichend, auch wenn die MRT die bessere Weichteildifferenzierung bietet, da die Diagnosestellung trotzdem nur nach offener Biopsie zuverlässig zu stellen ist. Bei der hämatogenen Aussaat der Tumorzellen erfolgt vor einer Ansiedlung in der Orbita immer eine Lungenpassage, sodass eine bildgebende Diagnostik der Lunge bei diesen Patienten obligatorisch ist.

Bei Kindern und Erwachsenen unterscheiden sich die Primärtumoren deutlich, sodass diese nachfolgend getrennt aufgeführt werden:

### Orbitametastasen im Erwachsenenalter

#### Mammakarzinom

Dieser Tumor ist für ca. die Hälfte aller Orbitametastasen verantwortlich. Bei der Mehrzahl der Frauen ist der Primärtumor zum Zeitpunkt von Orbitasymptomen bekannt und behandelt. Das Intervall zwischen der klinischen Diagnose und dem Auftreten von Orbitametastasen wird zwischen 2 und 5 Jahren angegeben, kann aber auch deutlich darüber liegen (■ **Abb. 3**). Die seltene seröse Verlaufsform kann frühzeitig zu einer Immobilisation des Bulbus und aufgrund der Narbenkontraktur

**Im frühen Erwachsenenalter tritt in der Regel Wachstumsstillstand ein**

**Klinisch steht die Gesichtasymmetrie, gefolgt von Exophthalmus und Bulbusverlagerung im Vordergrund**

**Das verknöchernde Fibrom wächst infiltrativ und verläuft damit aggressiver**

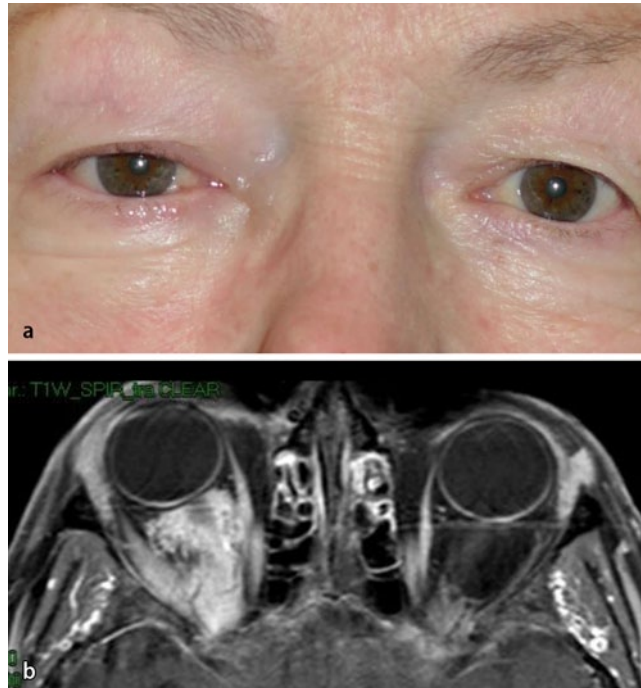
**Die Metastasierung verläuft ausschließlich hämatogen**

**Exophthalmus und Motilitätsstörungen mit Diplopie stehen klinisch im Vordergrund**

**Bei etwa einem Viertel der Patienten wird eine orbitale Metastase klinisch manifest, ohne dass der ursprüngliche Tumor bekannt ist**

**Das Intervall zwischen klinischer Diagnose und Auftreten von Orbitametastasen beträgt zwischen 2 und 5 Jahren**





**Abb. 3** ▲ 62-jährige Patientin, seit 5 Monaten therapieresistente intermittierende Blepharokonjunktivitis rechts, anamnestisch Zustand nach Operation und Chemotherapie eines invasiv lobulären Mammakarzinom, Erstdiagnose 2000, Motilität frei ohne Diplopie, rechts 2 mm Exophthalmus, teigiges Ödem der Oberlider, mit derbem tastbarem, nicht verschieblichem Knoten entlang der oberen Orbitakante von nasal, nach temporal hin auslaufend. Bindehaut gering chemotisch und injiziert. MRT: auffällige Verdickung sowie Anreicherung der superioren sowie lateralen Augenmuskulatur mit Inhibierung des intrakonalen Fettkörpers. Bildmorphologisch ist hier eher an einen entzündlichen Prozess als an eine Metastasierung im Rahmen eines Mammakarzinoms zu denken. Inzisionale Biopsie: Infiltration eines lobulären Karzinoms (CK22 und Mammaglobin positiv), sehr gut vereinbar mit einer Metastase des klinisch bekannten invasiven lobulären Karzinoms der Mamma. Verlauf: Staging mit Nachweis weiterer Metastasen in Haut und Knochen. Palliative Chemotherapie (Taxol® = Paclitaxel) und perkutane Orbitabestrahlung (Gesamtdosis 35 Gy). Exitus infolge Meningeosis carcinomatosa 12/2011

zu einem charakteristischen Enophthalmus mit Entzündungszeichen führen. Die CT hilft, das differenzialdiagnostisch infrage kommende Silent-sinus-Syndrom auszuschließen.

### Prostatakarzinom

Das Prostatakarzinom ist bei Männern die häufigste Ursache einer Orbitametastase. Die Mehrzahl der Raumforderungen zeigt osteoblastisches Wachstum, dies erklärt auch das häufigere Auftreten von Schmerzen.

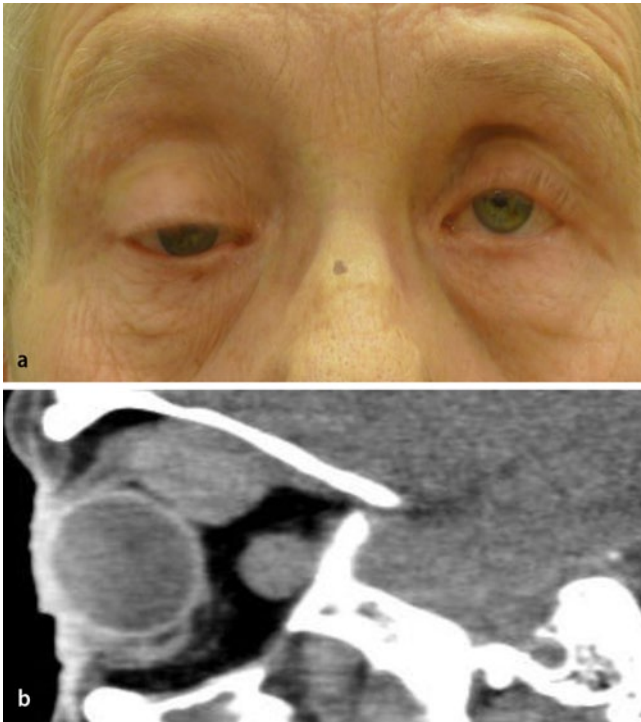
### Bronchialkarzinom

Die Latenzzeit zwischen Manifestation des Primärtumors und Metastasierung ist kurz, oft ist der Primärtumor noch gar nicht bekannt oder so klein, dass das Röntgenbild des Thorax unauffällig ist.

### Melanom der Haut

Metastasen eines kutanen Melanoms können Jahre nach Ersterkrankung auftreten, die Prognose ist infaust.

Das Prostatakarzinom ist bei Männern die häufigste Ursache einer Orbitametastase



**Abb. 4** ◀ 70-jährige Patientin, Vorstellung zur Abklärung einer „Okulomotoriusparese rechts“. **a** Rechts Ptosis, 2 mm Exophthalmus, Bulbus-tieferstand (ohne Abb.: Hebungseinschränkung, vor allem in Abduktion). **b** CT: homogene Raumforderung im Bereich des Rectus superior/Levatorokomplex ohne Knochenarrosion. Histologie nach Biopsie: Metastase eines primären malignen Melanoms der Nasennebenhöhle [Zustand nach HNO-Operation vor Jahren (anamnestisch von der Patientin nicht angegeben!), im nachfolgenden Staging multiple Metastasen nachweisbar]

### Seltene Primärtumore

Weitere seltene Primärtumore stellen Karzinome des Gastrointestinaltrakts, das Schilddrüsenkarzinom, das Nierenkarzinom u. a. dar. Das mögliche Spektrum ist vielfältig (■ **Abb. 4**). Dies betont erneut die Unumgänglichkeit einer offenen Biopsie, um ausreichend Material für eine sichere und differenzierte histopathologische Diagnostik zu gewinnen.

### Therapeutische Aspekte bei Orbitametastasen von Erwachsenen

Die Therapie wird naturgemäß von dem histopathologischen Befund und damit der Lokalisation des Primärtumors bestimmt, welche auch die Gesamtprognose bestimmen. Ein onkologisches Staging und Abstimmung eines Therapiekonzeptes in einer interdisziplinären Tumorkonferenz sind unverzichtbare Grundlagen des weiteren Handelns.

In Bezug auf die orbitale Symptomatik ist die Strahlentherapie eine wesentliche therapeutische Säule. Fraktionierte Applikation einer Gesamtdosis von 30–40 Gy innerhalb von 1 bis 2 Wochen führt rasch zur Besserung [2].

### Orbitametastasen des Kindesalters

Das Spektrum der Primärtumoren im Kindesalter ist eher durch Embryonaltumoren und Sarkome als durch Karzinome bestimmt. Im Gegensatz zu Erwachsenen sind bei Kindern Orbitametastasen häufiger als Aderhautmetastasen anzutreffen.

### Neuroblastom

Der Tumor entsteht aus primitiven Neuroblasten des sympathischen Nervensystems und wird dem Retinoblastom als Ausdruck der malignen Transformation der Neuroblasten des peripheren Nervensystems gegenübergestellt. Bevorzugt tritt er in den ersten 3 Lebensjahren auf. Nach dem Rhabdomyosarkom stellt die Neuroblastometastase die zweithäufigste Ursache einer malignen Raumforderung der kindlichen Orbita dar, von dem sie auch klinisch in Bezug auf die sich rapid entwickelnde orbitale Symptomatik mit Exophthalmus, Chemosis und Ptosis nicht zu unterscheiden ist.

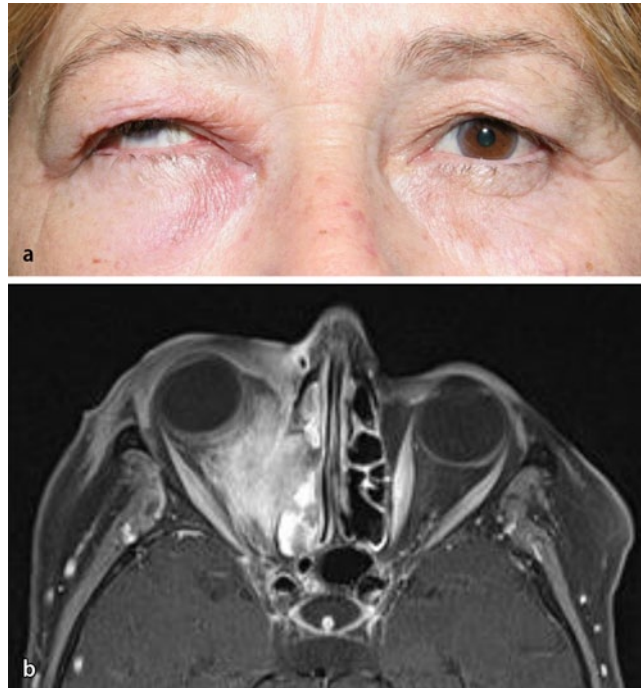
Differenzialdiagnostisch kommen weiterhin eine Orbitaphlegmone, ein Ewing-Sarkom und ein eingeblytetes Lymphangiom infrage. Der unverzüglichen Bildgebung mittels MRT kommt daher größte Bedeutung zu.

**Onkologisches Staging und Abstimmung eines Therapiekonzeptes in einer interdisziplinären Tumorkonferenz sind Grundlagen des weiteren Handelns**

**Die Strahlentherapie ist eine wesentliche therapeutische Säule**

**Das Neuroblastom tritt bevorzugt in den ersten 3 Lebensjahren auf**

**Der unverzüglichen Bildgebung mittels MRT kommt größte Bedeutung zu**



**Abb. 5** ◀ 56-jährige Patientin mit 3 mm Exophthalmus und Pseudoptosis rechts. **a** Rechts Bulbusverlagerung nach lateral und oben, (ohne Abb.: massive Senkungs- und Adduktionseinschränkung). **b** MRT: infiltrative Raumforderung zwischen Nasenseidewand und Bulbus, Rectus internus und inferior nicht (sicher) abgrenzbar, [in CT (ohne Abb.) mediale Orbitawand nicht mehr darstellbar]. Histologie nach Biopsie: wenig differenziertes Plattenepithelkarzinom der Nasennebenhöhle, nachfolgend komplette Resektion inklusive lidaussparender Exenteratio orbitae (intraoperativ Sklerainfiltration gesichert), Nachbestrahlung geplant

Die pädiatrisch-onkologische Therapie beruht auf Chemotherapie und Bestrahlung und im Falle einer disseminierten Ausbreitung auf einer autologen Knochenmarkstransplantation [2].

### Ewing-Sarkom

Das Ewing-Sarkom ist ein hochmaligner mesenchymaler Tumor, der primär im Knochenmark im Bein-/Beckenbereich seinen Ursprung nimmt. Er tritt im Alter zwischen 10 bis zu 25 Jahren auf und metastasiert früh in andere Knochen. Ausdruck der hohen Proliferationsraten ist der schnell zunehmende Exophthalmus, oft durch Einblutungen in das Gewebe akut verstärkt.

In der CT sind mottenfraßähnliche Substanzdefekte zu sehen. Die Tumoren sind strahlensensibel, sodass die Therapie sich aus neoadjuvanter Chemotherapie und chirurgischer Resektion, gefolgt von Bestrahlung zusammensetzt [2]. Es gibt ein hohes Risiko für späte Rezidive, Langzeitkontrollen sind daher notwendig.

### Fortgeleitete (sekundäre) Orbitatumoren

#### Nasennebenhöhlenneoplasien

Wegen der dünnen knöchernen Begrenzungen der Orbita in Richtung Kieferhöhle und Siebbeinzellen ist einer Fortleitung von Nasennebenhöhlen (NNH)-Neoplasien, meist epithelialen Ursprungs, kein großer Widerstand entgegengesetzt; 5% aller Orbitatumoren gehen darauf zurück; 36–59% aller primären nasopharyngealen Neoplasien führen zu neuroophthalmologischen Symptomen [2]. Klinisch charakteristisch ist eine Bulbusverlagerung entweder nach kranial bei Ursprung in der Maxilla oder nach temporal bei Ausgang in den Siebbeinzellen, die oft mit Entzündungszeichen wie Chemosis und Gefäßinjektion verbunden ist. Die Infiltration der orbitalen Strukturen resultiert in Schmerzen, Motilitätseinschränkung und Visusreduktion bei fortgeschrittener Erkrankung. Radiologisch steht aufgrund des Nachweises der knöchernen Destruktionen die CT im Vordergrund.

Die Therapie ist interdisziplinär (■ **Abb. 5**). Bei fehlenden Fernmetastasen ist die Erkrankung mit aggressiver Therapie in Kombination aus HNO-ärztlicher Chirurgie und Bestrahlung (50–60 Gy) prinzipiell heilbar, für fortgeschrittene Tumorstadien konnte eine Erhöhung der 5-Jahres-Überlebensraten erzielt werden. In den letzten Jahren ist auch bei der Behandlung dieser Erkrankungen ein genereller Trend weg von einer Exenteration in jedem Fall zu sehen. Wo immer möglich, wird heute der Erhalt funktionell und auch ästhetisch wichtiger Strukturen angestrebt.

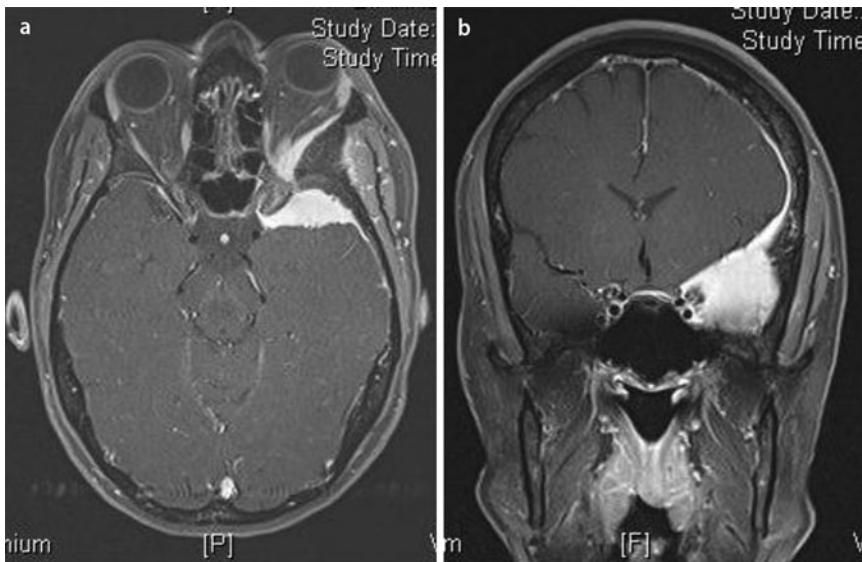
Ausdruck der hohen Proliferationsraten ist der schnell zunehmende Exophthalmus

Die Therapie setzt sich aus neoadjuvanter Chemotherapie und chirurgischer Resektion, gefolgt von Bestrahlung zusammen

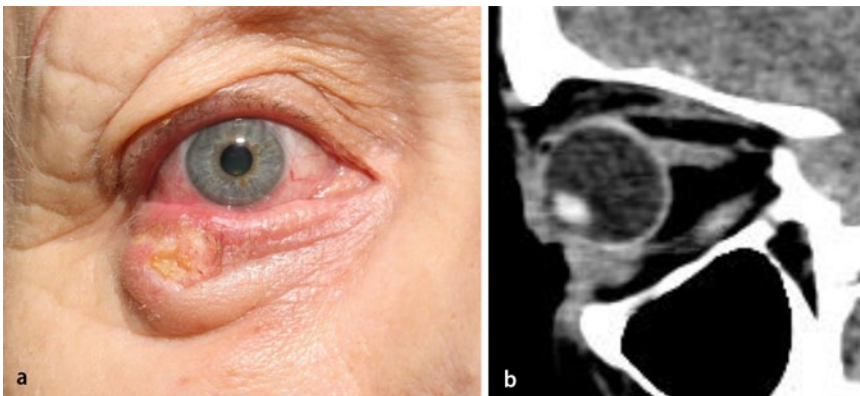
Klinisch charakteristisch ist eine Bulbusverlagerung

Radiologisch steht aufgrund des Nachweises der knöchernen Destruktionen die CT im Vordergrund





**Abb. 6** ▲ 47-jährige Patientin mit 5 mm Exophthalmus, Zustand nach „therapieresistenter“ Konjunktivitis seit 5 Monaten, Visus 0,3, relative afferente Pupillendifferenz (RAPD), Gesichtsfeldeinschränkung als Zeichen der Kompressionsneuropathie. MRT: kontrastmittelaufnehmende Läsion im Sinne eines großen Keilbeinmeningeoms mit Kompression des Canalis opticus. Patientin erfolgreich neurochirurgisch operiert, im Verlauf Visus 1,0, kein RAPD



**Abb. 7** ▲ 68-jährige Patientin, im Vorfeld rechts 2-mal Exzision eines „Chalazions“ ohne histologische Sicherung am Oculus ultimus, Partnerauge mit funktionslosem kongenitalem Mikrophthalmus, beim zweiten Rezidiv Histologie: mäßig differenziertes Plattenepithelkarzinom der Bindehaut, jetzt überwiesen zur Exenteratio orbitae. **a** Porträt: knotige, nicht verschiebliche Raumforderung des Unterlides. **b** CT: umschriebene Läsion unter dem Bulbus, Rectus inferior nicht abzugrenzen, keine Knocheninfiltration. Histologisch gesicherte Exzision im Gesunden unter Bulbuserhalt mit anschließender Unterlidrekonstruktion möglich, seit 2 Jahren rezidivfrei

## Orbitale Ausbreitung intrakranieller Neoplasien

Unter den intrakraniellen Gewebsneubildungen führen am häufigsten Meningeome zu einer orbitalen Beteiligung, die meisten nehmen ihren Ursprung in der Dura des Keilbeinflügels (■ **Abb. 6**).

## Lidneoplasien mit intraorbitalem Einbruch

Von den Orbitaneoplasien sind 13% sekundär in die Orbita eingebrochene Lidtumoren [2]. In absteigender Häufigkeit liegen folgende histologische Typen zugrunde:

- Basalzellkarzinom,
- Plattenepithelkarzinom,
- Talgdrüsenkarzinom,

**Tab. 2** Subtypisierung der okulären Adnexlymphome (OAL) entsprechend der WHO-Klassifikation der lymphoproliferativen Erkrankungen [11]

Non-Hodgkin-Lymphom	B-Zell	Extranodales Marginalzonen-B-Zell-Lymphom (EMZL, MALT-Lymphom mit und ohne Mukosaassoziation)
		Nodales Marginalzonen-B-Zell-Lymphom (MZL)
		Diffuses großzelliges B-Zell-Lymphom (DLCL)
		Folikuläres Lymphom
		Plasmozytom
		Lymphoplasmozytisches Lymphom/Immunozytom
		„Heavy chain disease“
		Mantelzelllymphom
		Chronisch lymphatische B-Zell-Leukämie
		Burkitt-Lymphom
		Haarzelleukämie
	T-Zell	T-Zell/NK-Zell-Lymphom
Hodgkin-Lymphom		Hodgkin-Lymphom

- malignes Melanom,
- Merkel-Zell-Karzinom.

Folgende Gründe spielen eine Rolle für die Ausbreitung in der Orbita [2]:

- verspätete ärztliche Vorstellung (wegen mangelnder Symptome z. B. eines Basalzellkarzinoms oder wegen Nichterkennens durch den Patienten),
- Rezidiv nach inkompletter Resektion (z. B. nach Exzision eines „typischen Chalazions“ ohne histologische Untersuchung; **Abb. 7**),
- aggressives Wachstumsmuster (z. B. Talgdrüsenkarzinom),
- perineurale Ausbreitung (bei einigen Plattenepithelkarzinomen und Melanomen).

## Okuläre Neoplasien mit intraorbitalem Wachstum

### Bindehautkarzinom

Orbitaler Einbruch ist ein Spätzeichen und tritt etwa bei 10% aller Bindehautkarzinome auf, in der Regel erst nach multiplen Exzisionen im Vorfeld oder nach später Präsentation etwa in Ländern der Dritten Welt. Klinisch steht eine Motilitätsstörung oder eine transkutane Fistelbildung im Vordergrund.

### Bindehautmelanom

Die orbitale Ausbreitung eines Aderhautmelanoms ist in absoluten Zahlen ausgedrückt etwa 6-mal häufiger als die eines Bindehautmelanoms [2]. Breitet sich ein Bindehautmelanom in das orbitale Weichgewebe aus, ist zur lokalen Kontrolle die sonst als Therapie der ersten Wahl genutzte lokale Chemotherapie mit Interferon-Augentropfen nicht mehr ausreichend; es wird oft eine Exenteration erforderlich, auch wenn diese auf die Lebenserwartung keinen Einfluss hat.

### Aderhautmelanom

Die Inzidenz eines orbitalen Rezidivs eines Aderhautmelanoms beträgt nach Enukleation bis zu 3%. Sie steigt auf 18%, wenn histopathologisch extrasklerales Wachstum nachzuweisen war. Latenzzeiten von über 40 Jahren sind publiziert [2].

### Retinoblastom

Der sorgfältigen Aufarbeitung eines wegen eines Retinoblastoms enukleierten Auges kommt für die Beurteilung der Prognose und für die Entscheidung über die Notwendigkeit additiver Therapieverfahren wie Strahlentherapie und Chemotherapie erhebliche Bedeutung zu. Es ist Gegenstand laufender Untersuchungen, ob durch intraarterielle Chemotherapie bessere Erfolge bei kürzerer Behandlungsdauer möglich sind [8].

Bei Ausbreitung in das orbitale Weichgewebe wird oft eine Exenteration erforderlich

Die sorgfältige Aufarbeitung eines wegen eines Retinoblastoms enukleierten Auges ist im Hinblick auf die Therapie wichtig

**Tab. 3** Klinisches Spektrum lymphoproliferativer und leukämischer Neoplasien der Orbita. (Mod. nach Rootman [12])

Typ	Klinischer Typ	Histopathologie
I	Umschriebene orbitale Raumforderung	B-Zell-Lymphom Atypische und reaktive Lymphoproliferationen Weichteilplasmozytome
II	Fulminante diffuse Infiltration	Leukämie Hodgkin-Lymphom Maligne Histiozytose
III	Sekundär (per continuitatem) in der Orbita ausgebreitet	IIIa aus dem Knochen B-Zell-Lymphom Plasmazelltumoren Langerhans-Zell-Histiozytosis Burkitt-Lymphom Myeloische Leukämie
		IIIb aus der Haut T-Zell-Lymphom
IV	Neuroophthalmologisch	Späte disseminierte lymphoproliferative und histiozytäre Erkrankung

**Tab. 4** Stadieneinteilung der Lymphome nach der Ann-Arbor-Klassifikation

Stadium I	Befall einer einzigen Lymphknotenregion ober- oder unterhalb des Zwerchfells
Stadium II	Befall von 2 oder mehr Lymphknotenregionen ober- oder unterhalb des Zwerchfells
Stadium III	Befall auf beiden Seiten des Zwerchfells
Stadium IV	Befall von nicht primär lymphatischen Organen (beispielsweise Leber, Haut, Zentralnervensystem)

Zusätze: A = keine Allgemeinsymptome (Fieber, Nachtschweiß, Gewichtsverlust), B = mit Allgemeinsymptomen, S = mit Milzbefall (die Milz wird in dieser Stadieneinteilung wie ein Lymphknoten behandelt), E = Befall außerhalb von Lymphknoten und Milz.

## Lymphoproliferative und leukämische Erkrankungen

### Lymphoproliferative Erkrankungen

Bei Erwachsenen sind lymphoproliferative Neoplasien (als Neubildungen des Immunsystems) am häufigsten Grundlage einer orbitalen Raumforderung. Diese umfassen neben der benignen reaktiven lymphoiden Hyperplasie und der atypischen lymphoiden Hyperplasie, die eine „Borderline-Stellung“ einnimmt, mit 67–90% am häufigsten das maligne okuläre Adnexlymphom (OAL; [9]).

Die in den letzten Jahren immer weiter differenzierte Klassifizierung (■ Tab. 2) hat auf die augenärztlich-klinische Betrachtung letztlich wenig Einfluss und wird daher hier nur verkürzt dargestellt (vgl. ausführlicher bei [2, 9, 10]).

Die Zusammenfassung klinischer Befunde zu bestimmten Typen geht auf Rootman [12] zurück (■ Tab. 3).

Physiologischerweise enthält das orbitale Weichteilgewebe kein lymphoides Gewebe und keine Lymphgefäße, und es wird nach wie vor kontrovers diskutiert, ob Mukosa-assoziiertes lymphoides Gewebe (MALT) in normaler Konjunktiva zu finden ist. Dennoch wird die Hälfte aller orbitalen Malignome durch Non-Hodgkin-Lymphome repräsentiert [13], wobei das Marginalzonen-B-Zell-Lymphom (MALT-Lymphom) den weitaus häufigsten Subtyp der okulären Adnexlymphome darstellt. Umgekehrt entstehen 5–15% aller extranodalen Lymphome primär im Bereich der okulären Adnexe, in abnehmender Häufigkeit in der Orbita einschließlich Tränendrüse, den Konjunktiven, und den Lidern. Ein bilateraler Befall findet sich in ca. 10–15% der Fälle, meist bei Patienten mit konjunktivalen Lymphomen. Es manifestiert sich in der Regel nach der 4. Lebensdekade (Median 65 Jahre). Frauen sind häufiger betroffen. Lymphome können alle orbitalen Strukturen infiltrieren, wobei Klinik und Verlauf weniger von der oben genannten hämatologischen Klassifikation, sondern vielmehr von der Lokalisation des meist über Monate entstehenden, in der Regel schmerzlos und expansiv wachsenden Tumors abhängen und keine pathognomonischen Charakteristika aufweisen.

Bei **Beteiligung der Konjunktiva** zeigt sich der typische lachsfarbene, homogene Tumor, während bei einem **orbitalen Prozess** in absteigender Häufigkeit Exophthalmus, tastbarer Tumor im Bereich der vorderen Orbita, Lidschwellung, Ptosis und Diplopie auftreten. Werden (in Ausnahmefällen) Schmerzen angegeben, deutet dies auf eine knöcherne Infiltration bei hochmalignen Lym-

Bei Erwachsenen sind lymphoproliferative Neoplasien am häufigsten Grundlage einer orbitalen Raumforderung

Die Hälfte aller orbitalen Malignome wird durch Non-Hodgkin-Lymphome repräsentiert

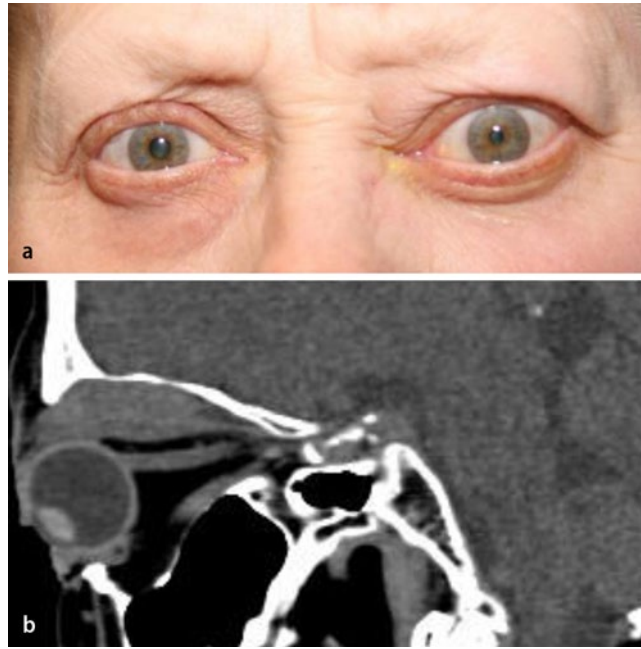
Lymphome können alle orbitalen Strukturen infiltrieren

Im MRT zeigt sich eine meist im superotemporalen Quadranten gelegene, homogene und expansiv wachsende Tumormasse

Die offene Biopsie ist der Feinnadelbiopsie weit überlegen

Bei etwa 75% der okulären Adnexlymphome vom MALT-Typ handelt es sich um eine lokalisierte Manifestation

Allgemein akzeptiert ist als Therapie der Wahl bei lokalisierter Manifestation die perkutane Bestrahlung



**Abb. 8** ◀ 72-jährige Patientin, Diplopie im Aufblick bemerkt. **a** Links 3 mm Exophthalmus. **b** CT: infiltrative Raumforderung zwischen Orbitadach und Rectus superior/Levator-muskel. Transkutane inzisionale Biopsie, Histologie: Lymphom, Staging ohne Nachweis einer Zweitmanifestation, nach Radiatio anhaltend komplette Remission

phomen hin. Eine kompressive Optikusneuropathie mit RAPD, Visusminderung und Gesichtsfelddefekten oder auch Aderhautfalten infolge Impression der Bulbuswand durch die Tumormassen ist nur selten zu finden.

Entsprechend der homogenen zellulären Infiltration zeigt sich in der MRT-Bildgebung eine meist im superotemporalen Quadranten gelegene, homogene und expansiv wachsende Tumormasse mit einer den extraokularen Augenmuskeln entsprechenden Gewebedichte. Oft besitzt der Tumor die Tendenz, sich entlang der vorgegebenen orbitalen Strukturen, hauptsächlich der extraokularen Augenmuskeln (EOM), auszubreiten, ohne die okulären Strukturen zu infiltrieren [14]. Diese Charakteristika lassen sich auch sonographisch gut nachweisen.

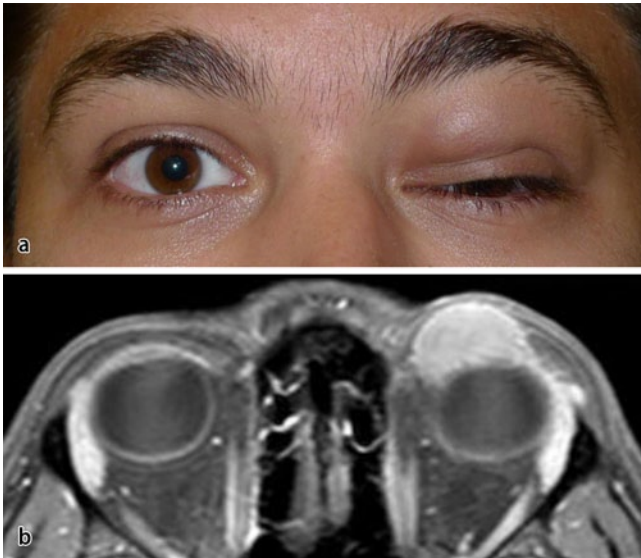
Nicht selten bereitet die differenzialdiagnostische Abgrenzung zur idiopathischen orbitalen Entzündung (früher: Pseudotumor orbitae) Schwierigkeiten, wobei das orbitale Lymphom meist besser gegenüber den umgebenden Strukturen abgrenzbar, evtl. bilateral und sonographisch komprimierbar ist. Demgegenüber zeigt die idiopathische orbitale Entzündung häufig weitere entzündliche Veränderungen wie eine Aufweitung des Tenon-Raumes oder eine Skleritis [15].

Die zur Diagnosesicherung erforderliche Biopsie kann nicht selten aufgrund des umschriebenen, chirurgisch gut zugänglichen Prozesses exzisional erfolgen, aber eine unbedingte radikale Tumorentfernung sollte aufgrund des erhöhten Komplikationsrisikos und der Tatsache, dass das Ausmaß der Tumorresektion die Überlebenszeit nicht beeinflusst, vermieden werden [16]. Die offene Biopsie ist der Feinnadelbiopsie weit überlegen, da bei Letzterer oft keine ausreichende Beurteilung der histologischen Architektur möglich ist.

Ist die Diagnose gestellt, so muss ein akkurates onkologisches Staging (■ **Tab. 4**) eine systemische Lymphomerkkrankung ausschließen, da die Unterscheidung zwischen lokalisierter und systemischer Lymphomerkkrankung von weitreichender therapeutischer Konsequenz ist. Bilaterales Auftreten ist häufiger mit einer Systemerkrankung vergesellschaftet [9].

Bei etwa 75% der okulären Adnexlymphome vom MALT-Typ handelt es sich um eine lokalisierte Manifestation (Stadium I<sub>E</sub> nach der Ann-Arbor-Klassifikation). Eine Beteiligung der lokoregionären Lymphknoten findet sich in ca. 5% der Fälle (Stadium II<sub>E</sub>), während sich eine systemische Lymphomerkkrankung bei ca. 10% der Patienten zeigt (Stadium IV<sub>E</sub>).

Die Entscheidung über das Therapieregime hängt letztlich von einer Vielzahl von Variablen ab wie Lymphomstadium, chirurgische Zugänglichkeit, histologische Dignität, Alter und Allgemeinzustand des Patienten, Komorbidität(en) und Risiko der Behandlung. Allgemein akzeptiert ist als Therapie der Wahl bei lokalisierter Manifestation (Stadium I) die perkutane Bestrahlung mit fraktionierter Applikation von 25–30 Gy (■ **Abb. 8**).



**Abb. 9** ▲ 22-jähriger, sonst gesunder Patient. **a** Seit 3 Monaten kontinuierlich zunehmende, schmerzlose Oberlidschwellung links. **b** MRT: extrakonal, expansiv wachsender Prozess der vorderen oberen Orbita ohne Bezug zur Tränendrüse, homogen kontrastmittelaufnehmend. Transpalpebrale exzisionale Biopsie, Histologie: extramedulläre akute myeloische Leukämie (Myelosarkom; Chlorom), im initialen Blutbild kein Blastennachweis, Knochenmarkpunktion mit normozellulärem hämopoetischem Parenchym, morphologisch keine Blastenvermehrung; Molekulargenetik: AML1/ETO, t(8;21) positiv. In der weiterführenden Diagnostik mittels CT von Kopf/Thorax/Abdomen: kein Hinweis auf systemische Manifestationen einer akuten myeloischen Leukämie (AML). Es handelt sich hier um eine Frühform einer AML ohne Knochenmarkbefall oder systemische Manifestationen. Aufgrund des potenziellen Risikos eines Knochenmarkbefalls und der damit verbundenen schlechten Prognose war diese wie eine AML zu behandeln, sodass eine aplasierende Chemotherapie erfolgte. Im Verlauf komplette Remission mit abgeschlossener hämatologischer Regeneration. Bisher 8 Monate Nachbeobachtung nach Abschluss der Chemotherapie ohne Rezidiv

Tanimoto et al. [16] konnten zeigen, dass nach erfolgter inzisionaler oder exzisionaler Biopsie bei Stadium-I-Patienten die gleiche 10-Jahres-Überlebensrate (94%) resultierte, und zwar unabhängig davon, ob eine postoperative perkutane Bestrahlung erfolgte oder nicht. Hieraus ließe sich ableiten, dass zumindest bei älteren, asymptomatischen oder oligosymptomatischen Patienten mit schweren Begleiterkrankungen und erfolgter exzisionaler Biopsie eine abwartende Haltung gerechtfertigt erscheint. Eine disseminierte Lymphomerkkrankung erfordert ein systemisches Therapiekonzept. Die Chemotherapie stellt die Therapie der Wahl bei systemischer oder lokalisierter bilateraler Lymphomerkkrankung dar. Prospektive, randomisierte Studien, welche die Wirksamkeit verschiedener Chemotherapeutika bei OAL vergleichen, sind in der Literatur nicht beschrieben, sodass die aktuellen Erkenntnisse letztlich auf retrospektiven Analysen meist kleiner Patientenkollektive beruhen.

Welche Bedeutung zukünftig neuere Therapiemodalitäten wie monoklonale Antikörper gegen das CD20-Epitop von monoklonalen B-Zellen (Rituximab), die intraläsionale Injektion von Interferon- $\alpha$  oder Antiinfektiosa haben, ist zum momentanen Zeitpunkt noch nicht beurteilbar. Patienten mit lokalisierter Lymphomerkkrankung (Stadium I<sub>E</sub>) zeigen im Vergleich zu Patienten mit systemischer Lymphomerkkrankung ein längeres rezidivfreies Überleben. Eine systemische Disseminierung einer primär auf die Orbita begrenzten Erkrankung tritt bei bis zu 30% der Patienten innerhalb von 10 Jahren auf (nur selten bei Patienten mit konjunktivalen Lymphomen; [9]). Weniger als 5% der Patienten versterben aufgrund ihrer Lymphomerkkrankung.

Verlässliche Prognosefaktoren sind nicht klar zu definieren, es gibt aber Hinweise darauf, dass die Beteiligung lokoregionärer Lymphknoten (Stadium II<sub>E</sub>), das Vorliegen von Allgemeinsymptomen (B-Symptome), erhöhte LDH-Spiegel im Serum und die Beteiligung extrakonjunktivaler Lokalisationen prognostisch ungünstig sind [16, 17].

**Eine disseminierte Lymphomerkkrankung erfordert ein systemisches Therapiekonzept**

**Patienten mit lokalisierter zeigen im Vergleich zu Patienten mit systemischer Lymphomerkkrankung ein längeres rezidivfreies Überleben**



**Orbitale (oder okuläre) leukämische Infiltration geht mit erhöhter Mortalität der Grunderkrankung einher**


**Eine leukämische Infiltration der orbitalen Weichteile ist im Vergleich zu den Lymphomen ein seltenes Ereignis**


**Das hämatologisch-onkologische Therapieschema richtet sich nach dem histopathologischen Befund und dem Staging**

## Leukämien

Orbitale (oder okuläre) leukämische Infiltration ist ein Faktor, der mit erhöhter Mortalität der Grunderkrankung einhergeht. Russo et al. [18] fanden bei einer Untersuchung von 180 Kindern mit akuter Leukämie sowohl in der Gruppe mit akuter myeloischer Leukämie (AML) als auch in der Gruppe mit akuter lymphatischer Leukämie (ALL) bei Vorhandensein orbitalen oder okulären Wachstums ein höheres Risiko für ein Knochenmarkrezidiv oder eine ZNS-Beteiligung, resultierend in einer geringen Überlebensrate.

Eine akute oder chronische Leukämie kann sich letztlich in jedem orbitalen (oder auch okulären) Gewebe manifestieren, wobei eine leukämische Infiltration der orbitalen Weichteile im Vergleich zu den Lymphomen ein seltenes Ereignis darstellt und eher Kinder und junge Erwachsene betrifft. Unter Berücksichtigung aller Leukämieformen zeigt sich eine orbitale Beteiligung in 14% der chronischen Leukämien und 7,3% der akuten Leukämien [19]. Zu unterscheiden von der (spezifischen) leukämischen Läsion sind unspezifische Läsionen, wie beispielsweise Blutungen, Ischämien oder Infektionen. Bei den akuten Leukämien fanden Bidar et al. [20] in ihrer Untersuchung von 27 Kindern bei 21 eine zugrunde liegende AML und bei 5 Kindern eine ALL. Das mittlere Alter bei Erstdiagnose lag bei 8 (1–18) Jahren.

Das seltene **Myelosarkom** (früher Chlorom;  **Abb. 8**) kann in 3 verschiedenen Assoziationen zur myeloproliferativen Erkrankung auftreten:

- bei Patienten mit etablierter akuter myeloischer Leukämie,
- als Zeichen einer drohenden Blastenkrise bei chronisch myeloischer Leukämie oder
- als Vorstufe der Erkrankung bei nichtleukämischen Patienten ( **Abb. 9**).

Bei Letzterem entwickelt sich die systemische Leukämieerkrankung meist innerhalb von Monaten bis Jahren, Einzelfallberichte bei denen es nicht zu einer leukämischen Manifestation kam, sind aber beschrieben.

In der bildgebenden Diagnostik findet sich typischerweise eine expansiv wachsende homogene Raumforderung, die sich entlang der knöchernen Orbitastrukturen ausweitet, in der Regel ohne knöchernen Arrosionen [20]. Die Diagnosestellung beruht zunächst auf einer offenen Biopsie und, nach histologischer Sicherung, anschließendem onkologischem Staging. Entsprechend richtet sich das hämatologisch-onkologische Therapieschema nach dem histopathologischen Befund und dem Staging.

## Raumforderungen der Tränendrüse

Raumforderungen der Tränendrüse waren Gegenstand eines umfangreichen CME-Fortbildungartikels im Jahr 2005 [21] und werden hier nicht besprochen.

### Fazit für die Praxis

- Orbitale Raumforderungen stellen für den erstdiagnostizierenden Augenarzt eine große Herausforderung dar, da nicht selten eine orbitaübergreifende oder gar systemische Grunderkrankung vorliegt.
- Der Augenarzt rückt somit koordinativ ins Zentrum der interdisziplinären diagnostischen und therapeutischen Abläufe. Um diese Abläufe optimal zu gestalten, vermittelt die vorliegende Arbeit, anknüpfend an den ersten Teil der Fortbildungsreihe, dem Augenarzt die klinischen, bildgebenden und therapeutischen Grundzüge mesenchymaler, leukämisch/lymphoproliferativer, ossärer sowie sekundärer Neoplasien der Orbita.

## Korrespondenzadresse

### Prof. Dr. M.P. Schittkowski

Augenklinik, Bereich Strabologie,  
Neuroophthalmologie und okuloplastische Chirurgie,  
Universitätsmedizin Göttingen  
R.-Koch-Str. 40, 37075 Göttingen  
mail@drschtittkowski.de

**Interessenkonflikt.** Der korrespondierende Autor gibt für sich und seine Koautorin an, dass kein Interessenkonflikt besteht.

## Literatur

- Schittkowski MP, Fichter N (2012) Orbital neoplasia. Part I: Introduction, vascular and neurogenic tumors. *Ophthalmologie* 103:1033–1046
- Rootman J (2003) Neoplasia. In: J Rootman (Hrsg) *Diseases of the orbit. A multidisciplinary approach*. Lippincott Williams & Wilkins, Philadelphia, S 213–384
- Salvin JH, Hendricks D (2012) Ophthalmology manifestations of pediatric cancer treatment. *Curr Opin Ophthalmol* 23(5):394–399
- Guthoff RF, Hingst V, Schittkowski MP (1999) Tumoren der Orbita. In: Lommatzsch PK (Hrsg) *Ophthalmologische Onkologie*. Enke, Stuttgart, S 126–170
- Font RL, Hidayat AA (1982) Fibrous histiocytoma of the orbit. A clinicopathologic study of 150 cases. *Hum Pathol* 13(3):199–209
- Bloch RS, Gartner S (1971) The incidence of ocular metastatic carcinoma. *Arch Ophthalmol* 85(6):673–675
- Shields JA et al (2001) Cancer metastatic to the orbit: the 2000 Robert M. Curts Lecture. *Ophthal Plast Reconstr Surg* 17(5):346–354
- Shields CL et al (2012) Intravenous and intra-arterial chemotherapy for retinoblastoma: What have we learned? *Curr Opin Ophthalmol* 23(3):202–209
- Demirci H et al (2008) Orbital lymphoproliferative tumors: analysis of clinical features and systemic involvement in 160 cases. *Ophthalmology* 115(9):1626–1631, 1631 e1–3
- Coupland SE, Stein H (1999) Lymphoproliferative Läsionen der okulären Adnexe. In: Lommatzsch PK (Hrsg) *Ophthalmologische Onkologie*. Enke, Stuttgart, S 107–124
- Jaffe ES (2009) The 2008 WHO classification of lymphomas: implications for clinical practice and translational research. *Hematology Am Soc Hematol Educ Program* 523–531
- Rootman J, Chang W, Jones D (2003) Distribution and differential diagnosis of orbital disease. In: Rootman J (Hrsg) *Diseases of the orbit. A multidisciplinary approach*. Lippincott Williams & Wilkins, Philadelphia, S 53–84
- Margo CE, Mulla ZD (1998) Malignant tumors of the orbit. Analysis of the Florida Cancer Registry. *Ophthalmology* 105(1):185–190
- Polito E, Galieni P, Leccisotti A (1996) Clinical and radiological presentation of 95 orbital lymphoid tumors. *Graefes Arch Clin Exp Ophthalmol* 234(8):504–509
- Prada M et al (2004) Lymphoproliferative and leucemic lesions of the orbit and ocular adnexa. In: Moreiras J (Hrsg) *Orbit – examination, diagnosis, microsurgery, pathology*. Slack Inc., Thorofare, S 793–807
- Tanimoto K et al (2006) Long-term follow-up results of no initial therapy for ocular adnexal MALT lymphoma. *Ann Oncol* 17(1):135–140
- Ben Simon GJ et al (2006) Oral chlorambucil for extranodal, marginal zone, B-cell lymphoma of mucosa-associated lymphoid tissue of the orbit. *Ophthalmology* 113(7):1209–1213
- Russo V et al (2008) Orbital and ocular manifestations of acute childhood leukemia: clinical and statistical analysis of 180 patients. *Eur J Ophthalmol* 18(4):619–623
- Kincaid MC, Green WR (1983) Ocular and orbital involvement in leukemia. *Surv Ophthalmol* 27(4):211–232
- Bidar M et al (2007) Clinical and imaging characteristics of orbital leukemic tumors. *Ophthal Plast Reconstr Surg* 23(2):87–93
- Fichter N, Schittkowski M, Guthoff RF (2005) Diseases of the lacrimal gland. *Ophthalmologie* 102(4):399–423 (quiz 424–425)

# CME-Fragebogen

Bitte beachten Sie:

- Teilnahme nur online unter: [springermedizin.de/eAkademie](http://springermedizin.de/eAkademie)
- Die Frage-Antwort-Kombinationen werden online individuell zusammengestellt.
- Es ist immer nur eine Antwort möglich.

**? Ihnen wird ein Säugling mit einem innerhalb weniger Tage entwickelten einseitigen Exophthalmus vorgestellt. Sie veranlassen unverzüglich:**

- Blutbild
- CRP oder BSG
- Skiaskopie
- MRT
- CT

**? Die Therapie des Rhabdomyosarkoms beruht auf:**

- Chemotherapie
- Exenteratio orbitae und adjuvanter Chemotherapie
- Exenteratio orbitae und anschließender Bestrahlung
- Bestrahlung
- Bestrahlung und Chemotherapie

**? Sie diagnostizieren bei einem Ihrer Patienten ein Osteom. Sie überweisen ...**

- an den Hausarzt zum Ausschluss einer Hyperkalzämie.
- an den Gastroenterologen zum Ausschluss eines Gardner-Syndroms.
- an die nächste neuroophthalmologische Abteilung zum Ausschluss eines Gradenigo-Syndroms.
- an den Genetiker zur weiteren Abklärung und Beratung der Familienplanung.
- an den Dermatologen zum Ausschluss einer Neurofibromatose.

**? Welches ist der häufigste Primärtumor orbitaler Metastasen im Erwachsenenalter?**

- Mammakarzinom
- Pankreaskarzinom
- malignes Melanom
- Prostatakarzinom
- Bronchialkarzinom

**? Vervollständigen Sie folgende Aussage: Fortgeleitete Neoplasien der Nasennebenhöhlen ...**

- sind in bis zu 36% epitheliale Tumore.
- zeigen bereits frühzeitig eine Beeinträchtigung der Bulbusbeweglichkeit.
- betreffen etwa 10% aller primären nasopharyngealen Neoplasien.
- sollten zur differenzialdiagnostischen Einordnung mit MRT erfasst werden.
- erfordern im Falle eines Malignoms meist eine kombinierte Vorgehensweise mittels Operation und Bestrahlung zur lokalen Tumorkontrolle.

**? Für in die Orbita fortgeleitete Neoplasien ist welche der folgenden Aussagen richtig?**

- Sekundäre Meningeome der Orbita haben ihren Ursprung meist in der Frontobasis.
- Vom Lid ausgehende Prozesse mit sekundärer Orbitainfiltration sind häufiger Basalzellkarzinome als Plattenepithelkarzinome.
- Sie entstehen häufig durch hämatogene Metastasierung.

- Sie treten häufig nach Eucleatio bulbi bei Aderhautmelanom auf.
- Sie sind in der Regel einer Strahlentherapie gut zugänglich.

**? Ihnen stellt sich erstmals eine sonst gesunde 52-jährige Patientin mit einer seit 2 bis 3 Monaten bestehenden, therapieresistenten (lokal antibiotisch vorbehandelten), schmerzlosen „Blepharokonjunktivitis“ rechts vor. Sie finden Zeichen einer orbitalen Raumforderung mit geringem Exophthalmus, Hypotropie mit Hebungseinschränkung und einer palpablen Masse im Bereich der vorderen medialen Orbita. An welche Differenzialdiagnose denken Sie zuletzt?**

- Mukozele der Stirnhöhle
- Metastase eines Mammakarzinoms
- Lymphom
- Subperiostaler Abszess
- Nasennebenhöhlenkarzinom

**? Welcher nachfolgende diagnostische Schritt entscheidet über die weitere Therapie bei einer infiltrativen Raumforderung?**

- Funduskopie
- Sonographie der Orbita
- Perimetrie
- CT der Orbita und Nasennebenhöhlen
- Inzisionale Biopsie



Für Zeitschriftenabonnenten ist die Teilnahme am e.CME kostenfrei

**? Welche Aussage zu den orbitalen Lymphomerkrankungen ist korrekt?**

- Es findet sich bei klinisch einseitigem Befund häufig ein bilateraler Befall in der bildgebenden Diagnostik.
- Sie manifestieren sich klinisch meist bereits im frühen Erwachsenenalter.
- Nicht selten sind sie Zufallsbefund im Rahmen einer Ptosisoperation.
- Die Klinik wird eher durch die Lokalisation als durch die hämatologische Klassifizierung bestimmt.
- Die präseptalen Strukturen sind seltener betroffen als die Orbita.

**? Welche Aussage zur Orbitabeteiligung bei Leukämien und Lymphomen ist falsch?**

- Die Therapie der Wahl einer lokalisierten Lymphomerkrankung ist die perkutane Strahlentherapie.
- Nur ein geringer Prozentsatz der Patienten mit einer orbitalen Lymphomerkrankung verstirbt aufgrund seiner Grunderkrankung.
- Leukämiepatienten mit einer orbitalen Beteiligung haben eine erhöhte Mortalität gegenüber Leukämiepatienten ohne orbitale Beteiligung.

- Eine orbitale leukämische Infiltration findet sich häufiger bei Kindern als bei Erwachsenen.
- Die leukämische Infiltration der Orbita ist statistisch häufiger anzutreffen als eine orbitale Lymphomerkrankung.

**Diese zertifizierte Fortbildung ist 12 Monate auf [springermedizin.de/eAkademie](http://springermedizin.de/eAkademie) verfügbar. Dort erfahren Sie auch den genauen Teilnahmeabschluss. Nach Ablauf des Zertifizierungszeitraums können Sie diese Fortbildung und den Fragebogen weitere 24 Monate nutzen.**



## e.Akademie – Teilnehmen in 3 Schritten

Als Zeitschriftenabonnent stehen Ihnen in der e.Akademie alle zertifizierten Fortbildungskurse Ihrer Zeitschrift als e.CME (Beitrags-PDF plus CME-Fragebogen) zur Verfügung. Darüber hinaus können Sie Kurse Ihrer Zeitschrift, deren Zertifizierungszeitraum abgelaufen ist, weiterhin für Ihre Fortbildung und persönlichen Wissenscheck nutzen.

So einfach geht's:

**➤ 1. Registrieren und einloggen**

Um Fortbildungseinheiten in der e.Akademie bearbeiten zu können, müssen Sie sich einmalig mit Ihrer Abonummer registrieren. Sind Sie bereits registriert, können Sie unter *Meine Daten > Abo hinzufügen* Ihre Abonummer hinterlegen. Sie finden diese auf Ihrem Adressetikett.

**➤ 2. Beitrag auswählen**

*Kursübersicht > Kurse meiner Fachzeitschriften* auswählen und

den gewünschten Kurs merken oder gleich starten. Der Kurs kann jederzeit unterbrochen und später fortgesetzt werden.

**➤ 3. CME-Punkte sammeln**

Zu jedem Beitrag gehört ein Fragebogen mit 10 CME-Fragen. Mit 7 richtigen Antworten haben Sie bestanden und erhalten umgehend eine Teilnahmebescheinigung!

**Teilnehmen und weitere Informationen unter:**  
[springermedizin.de/eAkademie](http://springermedizin.de/eAkademie)

**Unser Tipp:** Noch mehr Fortbildung bietet das e.Med-Komplettpaket. Hier stehen Ihnen in der e.Akademie alle Kurse der Fachzeitschriften von Springer Medizin zur Verfügung.

**Testen Sie e.Med gratis und unverbindlich unter**  
[springermedizin.de/eMed](http://springermedizin.de/eMed)